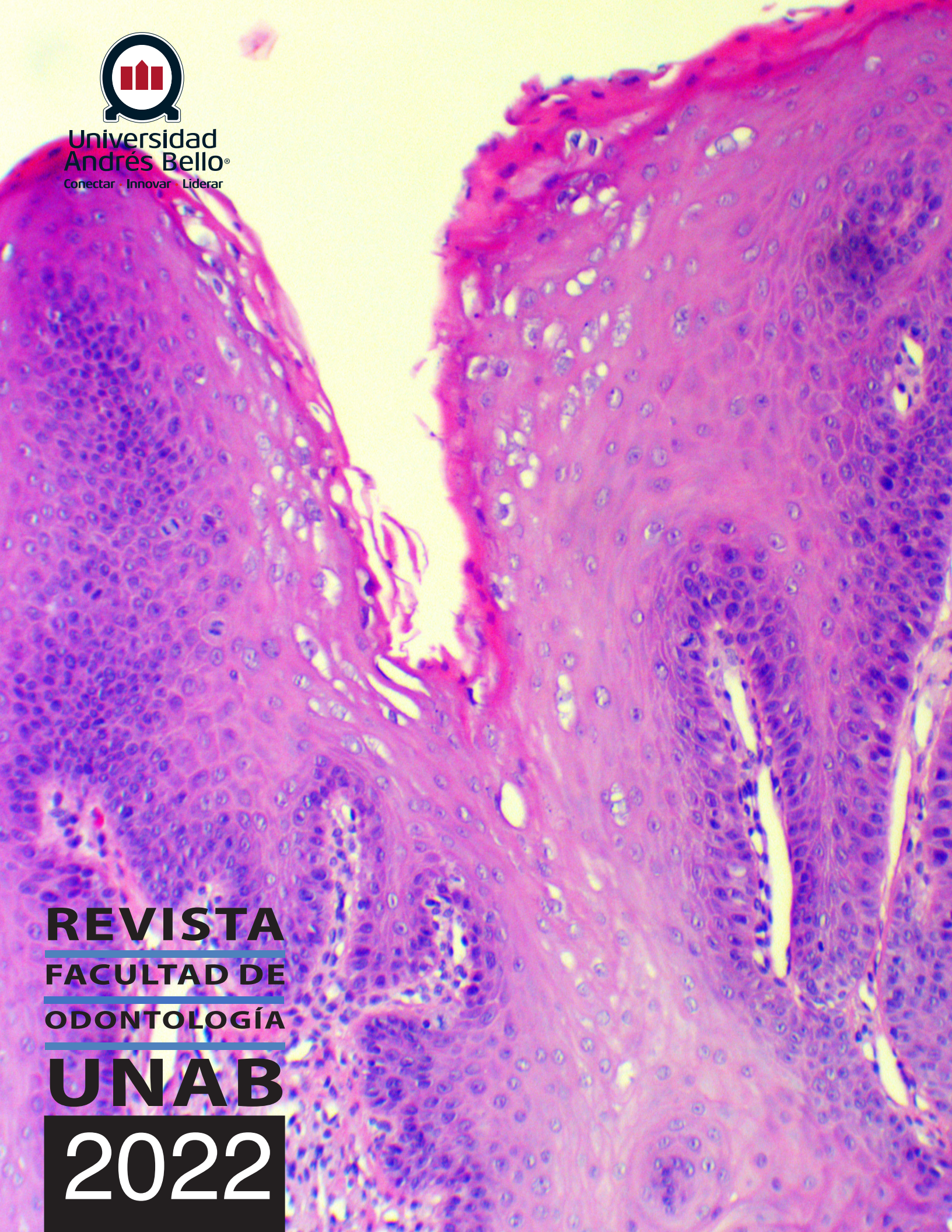

Universidad Andrés Bello®
Conectar · Innovar · Liderar

REVISTA FACULTAD DE ODONTOLOGÍA UNAB

2022

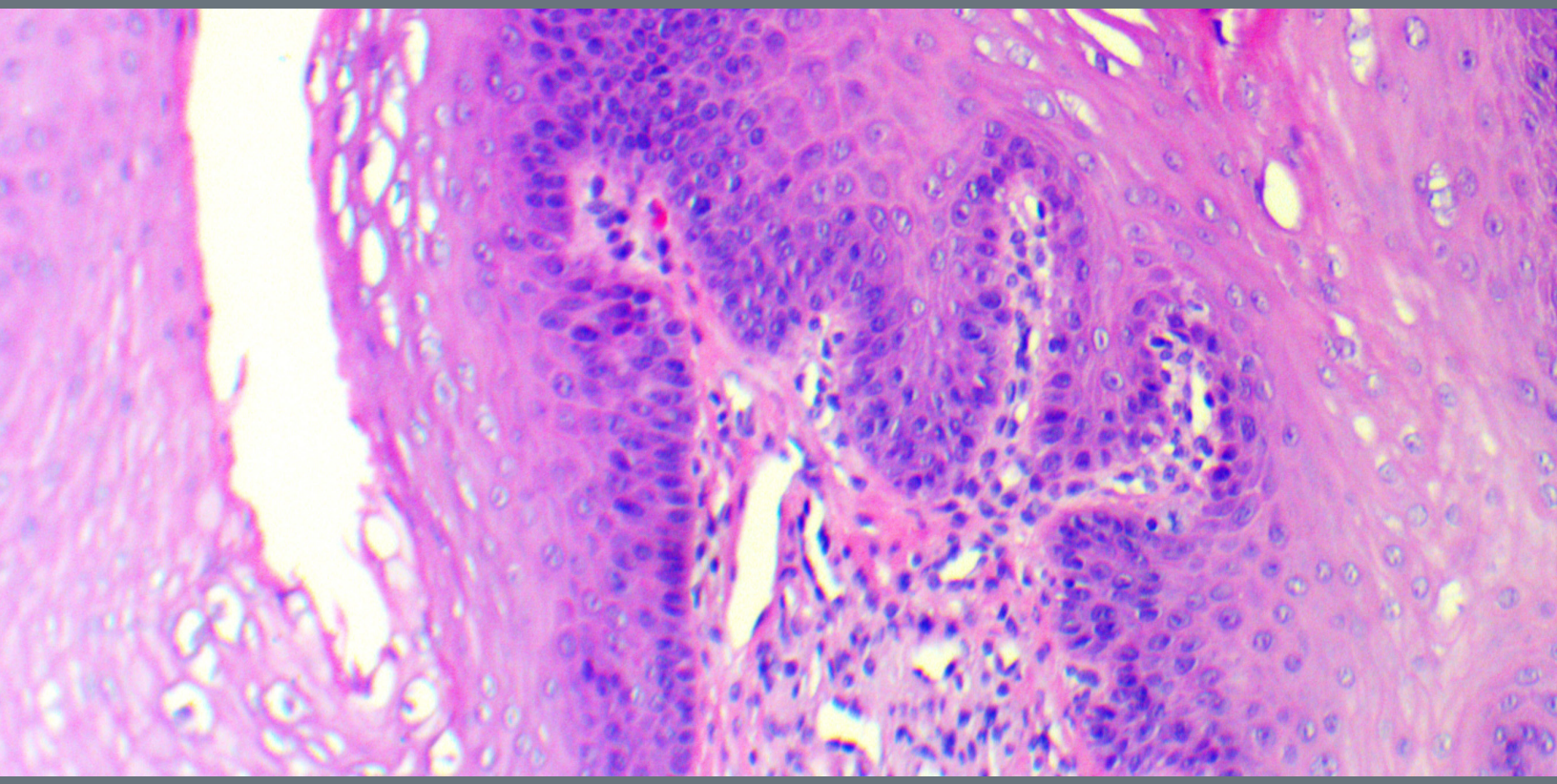

SUMARIO

SUMARIO
Universidad Andrés Bello
Volumen 10 N1-2022 ISSN: 0718-8390

Editores
Dra. Alejandra Fernández
Dr. Felipe Cáceres

Comité
Dra. Alejandra Fernández
Dr. Felipe Cáceres
Dra. Denisse Bravo
Dra. Dafna Benadof
Dra. Elizabeth López
Dra. Constanza Jiménez
Dr. Patricio Vildósola
Dr. Juan Fernando Oyarzo
Dr. Vicente Wielandt

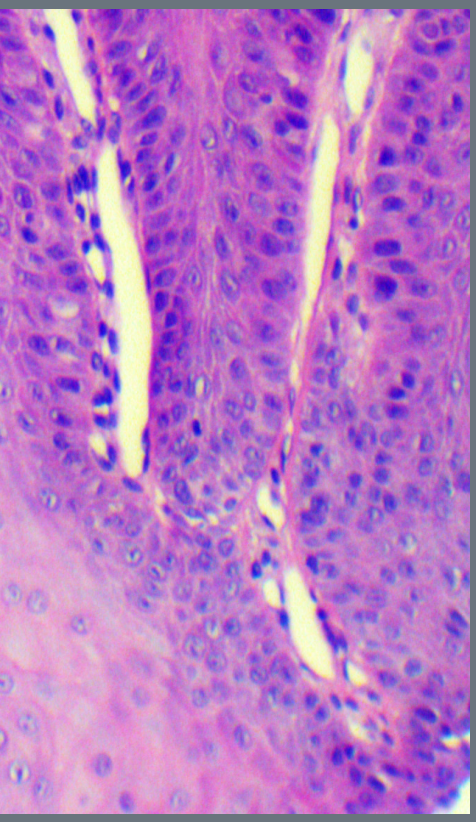

Portada
Microfotografía de Displasia epitelial oral severa
Dra. Magdalena Pinto

Director
Dra. Alejandra Fernández

Representante Legal
Dra. Joyce Huberman C.

Universidad Andrés Bello
Facultad de Odontología

Caso clínico

Máculas melanóticas multifocales en mucosa oral: reporte de un caso clínico.

Vicencio, A [1], Trujillo, E [1], Morales-Espinosa, R [2,3]

1 Estudiante de Odontología, Facultad de Odontología, Universidad Andrés Bello, Viña del Mar, Chile.
2 Patólogo Oral, Unidad de Patología y Medicina Oral, Facultad de Odontología, Universidad Andrés Bello, Viña del Mar, Chile.
3 Patólogo Oral, Servicio de Odontología, Hospital Dr. Gustavo Fricke, Servicio de Salud Viña del Mar-Quillota, Viña del Mar, Chile.

Autor correspondiente
Rolando Morales Espinosa
Unidad de Patología y Medicina Oral, Facultad de Odontología, Universidad Andrés Bello, Viña del Mar, Chile.

r.moralesespinosa@uandresbello.edu

RESUMEN

Las lesiones pigmentadas con manifestación en mucosa oral pueden presentarse como lesiones únicas o múltiples como manifestación de cuadros sindrómicos y enfermedades metabólicas asociadas. Se presenta el caso de una paciente de 83 años de edad con máculas melanóticas orales multifocales sin etiología asociada. Se realizan diferentes maniobras semiotécnicas para considerar y definir el diagnóstico y su manejo terapéutico. La correcta correlación de antecedentes clínicos, un detallado examen general y segmentario sumado a los exámenes complementarios permiten establecer un diagnóstico adecuado que lo diferencie de otras patologías sistémicas que requieren un manejo médico oportuno en el contexto de la manifestación clínica.

PALABRAS CLAVES

Máculas - Multifocales - Mucosa Oral - Melanocito - Melanoniquia longitudinal.

INTRODUCCIÓN

Los tejidos de la cavidad oral están constituidos por múltiples estructuras celulares que, en su conjunto organizado, forman órganos de sostén y amplios tejidos tegumentarios de revestimiento. Los melanocitos son una población menor dentro de las células de la mucosa oral que deriva de la cresta neural y se ubican en la porción basal del epitelio. Se caracterizan por una forma redondeada a poligonal con prolongaciones dendríticas que se extienden entre los queratinocitos suprabasales contiguos; un núcleo alargado y citoplasma amplio, usualmente claro y que tiende a exhibir gránulos de pigmento color anaranjado a marrón negruzco (dependiendo de la tinción) en un contexto clínico preciso [1]. Este pigmento, es relevante en la pigmentación de la piel y la fotoprotección frente a radiación ultravioleta, absorbiendo y neutralizando los radicales libres y las especies reactivas de oxígeno. En su formación, tanto fisiológica como patológica, juegan multiplicidad de factores intrínsecos (radiación ultravioleta, alteraciones hormonales, edad, etc.) como extrínsecos (por ejemplo, exposición a sustancias químicas, traumatismos, pigmentos exógenos) [2].

La melanina corresponde a un pigmento endógeno el cual es sintetizado por el melanocito a través de procesos metabólicos en los melanosomas [3]. Su regulación involucra al péptido de melanocortina α-MSH, el que corresponde a una familia de péptidos neuroendocrinos que son responsables de la pigmentación cutánea asociados a la producción de cortisol y participa en la regulación de la melanogénesis al unirse al receptor de melanocortina-1 (MC1R), acumulándose en los queratinocitos epidérmicos [4].

En un contexto patológico, las lesiones pigmentadas en cavidad oral suelen aparecer con mayor frecuencia en pacientes entre los 25 y 75 años (61%) en comparación con pacientes entre 12 y 17 años (47%) [5]. Su manifestación clínica puede ir desde lesiones únicas (como manchas melánicas, nevus o pigmentación postinflamatoria asociado a un proceso inmuno inflamatorio crónico) a lesiones extensas y/o multifocales, las cuales están asociadas a factores raciales, consumo de tabaco crónico, reacción mucocutánea inducida por fármacos, síndromes y trastornos hormonales, representando un reto diagnóstico al diferenciar los signos y síntomas asociados, contrastado con la historia clínica y exámenes complementarios.

El objetivo del presente informe es presentar un caso clínico de lesiones pigmentadas multifocales en una paciente asintomática, contrastando los criterios diagnósticos aproximados para su solución.

PRESENTACIÓN DE CASO

Paciente femenina, chilena, 83 años de edad, acude a Clínica Dental Móvil dependiente de la Dirección del Servicio de Salud Viña del Mar-Quillota, consultando por evaluación dental. Relata antecedentes médicos actuales de hipertensión arterial, hipotiroidismo y diabetes, todo en tratamiento y control médico periódico. No recuerda antecedentes médicos familiares paternos ni maternos. No relata hábitos de consumo de tabaco. Al examen clínico intraoral destaca la presencia de lesiones maculares múltiples y multifocales en mucosa de paladar duro, yugal bilateral y en bermellón del labio superior e inferior, todas lesiones bien definidas y delimitadas, de apariencia similar y simétricas entre sí, coalescentes,

1 Facultad de Odontología, Universidad Andrés Bello.

de bordes difusos, cuya pigmentación matiza desde marrón claro al oscuro, todas no superiores a los 8 mms. De diámetro. Paciente no relata síntomas asociados ni saber su tiempo de evolución. Sin linfadenopatía asociada.

A.

B.

Figura 1. Múltiples máculas color marrón de distribución multifocal. A. Paladar duro, próximo a mucosa adherida y libre. B. Borde bermellón del labio inferior y comisuras.

En base a los antecedentes clínicos relatados y la manifestación clínica, se realizan las hipótesis diagnósticas de melanosis racial, melanosis del fumador, Síndrome de Peutz Jeghers (SPJ) y Enfermedad de Addison.

Considerando las hipótesis diagnósticas, la paciente no refiere síntomas ni signos de etiología gastrointestinal, ni relata antecedentes de Síndrome de Peutz Jeghers en su familia. Paciente dice no ser afrodescendiente.

Se solicitan exámenes de laboratorio los cuales destacan niveles de glucosa, TSH y T4 dentro de los parámetros establecidos como normales y controlados; Cortisol normal (5 a 25 mcg/ dL) y ACTH dentro de los rangos normales (47,3 pg/ml [20-80]). Hemograma y el resto de parámetros de perfil bioquímico dentro de sus intervalos sin alteraciones.

Se realiza biopsia incisional de una de las lesiones en paladar duro, destacando la presencia de material granular café en el citoplasma de los queratinocitos del estrato basal y parabasal de forma lineal y discontinua, pigmento que también se extravasa hacia el conectivo subyacente, con reacción macrofágica asociada. No se observa proliferación melanocítica ni signos citoarquitectónicos sugerentes de malignidad. Se informa como diagnóstico de mácula melanótica oral.

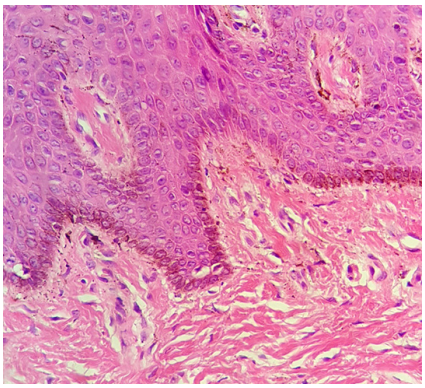

Figura 2. Distribución basal y parabasal de queratinocitos con extravasación de melanina en sus citoplasmas. Destaca el patrón lineal discontinuo de este y la presencia de células de citoplasma claro, tipo melanocitos.

Al momento de la consulta repetida se realiza un nuevo examen clínico, destacando múltiples máculas melanóticas en piel, pits palmares y digitales y melanoniquia longitudinal en dedos índice y medio de mano izquierda e índice y anular de mano derecha, no asociado a trauma.

Figura 3. Destaca las máculas melánicas, pits digitales y melanoniquia longitudinal en los dedos índice y medio en mano izquierda.

A partir de los hallazgos clínicos extraorales e intraorales en correlación a los exámenes complementarios, se realiza el diagnóstico de Síndrome de Laugier-Hunzinker.

La paciente no requirió tratamiento, se le explicó su condición y las implicancias de ésta, no siendo contraindicado el tratamiento odontológico. La paciente se mantiene en control clínico periódico.

DISCUSIÓN

Las lesiones pigmentadas multifocales en cavidad oral es un hallazgo poco común, pero asociado generalmente a causas fisiológicas o como signo concomitante a enfermedades sistémicas asociadas o condiciones [6], por lo que su diagnóstico preciso se basa en sopesar y evaluar minuciosamente los antecedentes personales y familiares del paciente, además del examen clínico general y segmentario como el intraoral y la correlación de lo anterior con exámenes complementarios.

Los trastornos de hiperpigmentación oral están asociados a una producción excesiva de melanina, o al depósito de pigmentos exógenos, tales como residuos de amalgama, medicamentos o la incrustación accidental de grafito [5].

Dentro de los cuadros clínicos y diagnósticos evaluados del presente caso, que comparten las características de multifocalidad de lesiones maculares múltiples en mucosa oral se consideraron la enfermedad de Addison, el Síndrome de Peutz-Jeghers y síndrome de Laugier Hunziker, además del descarte de factores extrínsecos e intrínsecos a la paciente que pudieran estar influyendo en su presentación.

En ese contexto, la pigmentación mucocutánea inducida por fármacos se puede presentar en forma difusa en múltiples zonas de la mucosa oral posterior a la ingesta prolongada de fármacos sistémicos y se resuelve una vez que se suspende el uso del fármaco o se reduce su dosis. Usualmente se relaciona al consumo de las tetraciclinas, antipalúdicos, antifúngicos, antirretrovirales, amiodaronas y psicotrópicos. Sin embargo, en este caso clínico, ninguno

de sus medicamentos fue relacionado a su cuadro. Además, la presentación de estas lesiones suele ser más homogénea en la mucosa oral, y no en un patrón moteado como en el presente caso. De igual forma, dicha característica también es común en el caso de pigmentación racial (la cual está mayormente correlacionada en pacientes afrodescendientes) y la melanosis del fumador, ambas descartadas ya que la paciente no es descendiente de esta raza y afirma no ser fumadora. Por otra parte, las lesiones no fueron observadas a nivel de encía libre, lo que es común en pigmentación racial. Se descarta la melanosis o pigmentación postinflamatoria, la cual se origina principalmente en puntos de inflamación crónica, lo que en la mucosa oral podría ser principalmente asociada a enfermedades inmuno inflamatorias o vesículo ampollares [7].

El Síndrome de Peutz - Jegher corresponde a una alteración autosómica dominante, no presenta predilección por género, que afecta el tracto gastrointestinal produciendo poliposis hamartomatosas con gran riesgo de desarrollar neoplasias malignas, como es el cáncer de páncreas o el cáncer al tracto gastrointestinal [8]. Sus manifestaciones clínicas incluyen hemorragias digestivas, dolor abdominal y además de múltiples máculas multifocales intra y extraorales ubicadas en zonas como mucosa yugal, labios, párpados, dedos, entre otros. Su prevalencia se encuentra entre 66 - 94% de origen genético, mientras que el otro 6% corresponden a causas multifactoriales. Las zonas de hiperpigmentación multifocal comienzan su desarrollo en la primera infancia y suelen desaparecer con el tiempo [9]. Su diagnóstico certero se basa en la realización de pruebas genéticas buscando la alteración en el gen STK22/LKB1, junto con el complemento de una endoscopía digestiva baja para evaluar la presencia de pólipos intestinales multifocales [8], los cuales al ser confirmado deben ser removidos para evitar la obstrucción del lumen y el sangrado de los mismos [9]. Además al presentar riesgo de neoplasias gastrointestinales, se deben solicitar exámenes de laboratorio incluyendo hemograma, junto con un análisis del tránsito intestinal, colonoscopía y ecografía abdominal. Para efectos de la paciente no relató antecedentes de la enfermedad en su línea familiar, ni tampoco padecer de eventos gastrointestinales sospechosos del síndrome [10]. Tampoco se observaron lesiones pigmentadas en otros sitios, como mucosa nasal, exceptuando las máculas melanóticas en manos y antebrazos.

Por otra parte, la enfermedad de Addison es un trastorno endocrino que se caracteriza por la destrucción de la corteza suprarrenal, que resulta en una disminución de la producción de hormonas corticales suprarrenales, estimulando así la hipersecreción de ACTH [11, 12] con la consecuente producción excesiva de MSH (Hormona Melanocito Estimulante), la cual decanta a la pigmentación [13].

La tasa de incidencia de esta enfermedad es de 0.83 por 100.000 pacientes, con una prevalencia de 4-6 por 100.000 pacientes y edad media de comienzo entre los 30 a 80 años siendo de 2 a 3 veces más frecuente en el sexo femenino. Su etiología se da por la insuficiencia de hormonas corticosuprarrenales a las demandas habituales del organismo, que tiene su origen en la destrucción bilateral de la corteza suprarrenal [13]. Dentro de los signos y síntomas de esta enfermedad se manifiesta con hiperpigmentación generalizada de la piel, depresión, fatiga, debilidad, hipotensión y, para efectos de la estomatología, pigmentación difusa por exceso de melanina de la cavidad oral. Dentro de los exámenes complementarios que se realizan para confirmar el diagnóstico de la enfermedad de Addison, generalmente se utiliza una prueba rápida de estimulación con ACTH en plasma y la medición de los niveles de cortisol sérico [12].

El Síndrome de Laugier Hunziker (SLH), previamente conocido como pigmentación melánica lenticular, síndrome de Laugier-Gerbig-Hunziker o síndrome de Laugier-Hunziker-Barano [14], corresponde a una alteración benigna, no hereditaria e idiopática generada por una hiperpigmentación macular mucocutánea generada por la hipersecreción e hiperactividad de los melanocitos, formando múltiples focos de pigmento en forma de máculas de tamaño variable, todo en ausencia de enfermedad sistémica o trastornos asociados y sus signos son frecuentes en mucosa oral, piel y uñas. Aparentemente existe una tendencia hacia mujeres caucásicas en un rango de edad entre los 20 y 60 años, sin enfermedades sistémicas que sugieran trastornos metabólicos y hormonales asociados a hiperpigmentación y en donde las máculas se distribuyen por distintas zonas del cuerpo, aumentando su cantidad y extensión lentamente con la edad [15].
Según lo relatado por Díaz-Franco et al., la literatura internacional documenta 172 casos al 2012, donde en una serie de 6 casos, menciona los signos clínicos característicos de la condición, los cuales son coincidentes con los examinados en la paciente del presente reporte [15].

Según lo documentado en la literatura, Baran et al [16] considera la importancia del signo de la melanoniquia longitudinal como clave para el diagnóstico de SLH, describiéndolo en 5 pacientes de una muestra de 9 [17] y que se encuentra en un 60% de los casos [11, 18].

Su correcto diagnóstico está basado en la presentación clínica asintomática de la condición y un desarrollo del curso clínico indefinido no asociado a medicamentos ni signos clínicos como la pérdida de peso, antecedentes de enfermedades gastrointestinales, fatiga ni uso de medicamentos. El examen clínico general en la pesquisa de los signos ya mencionados, así como también la presencia multifocal de máculas melanóticas son patognomónicas, lo cual se correlaciona con los antecedentes y manifestación clínica de la paciente presentada [19].

Sobre los exámenes complementarios, se recomienda la evaluación de los niveles de ACTH, cortisol sérico, hormonas tiroideas, electrolitos y función hepática, todos dentro de los parámetros normales en la paciente [12]. Si es sospechoso de alteraciones gastrointestinales, se sugiere la endoscopia y/o colonoscopía [10], lo cual fue desestimado para efectos de este caso, ya que la paciente no relata antecedentes gastrointestinales, no se pesquisaron alteraciones de esta etiología en su historia clínica y tampoco se detectaron signos clínicos sugerentes de enfermedades relacionadas al aparato digestivo a lo largo de su vida.

Debido a las múltiples pigmentaciones se sugiere el control con biopsias periódicas para descartar la formación de melanomas, aunque no existe evidencia suficiente que el Síndrome de Laugier Hunziker pueda tener riesgo de malignidad. Sin embargo, se documenta un caso donde una paciente

con SLH debutó con una hiperplasia melanocítica que evolucionó hacia un melanoma in situ [15], por lo que a nuestro entender, los pacientes con esta condición deben ser constantemente sometidos a un control periódico estricto, sugiriendo además la toma de fotografías intraorales detallando la distribución de las máculas y su aspecto clínico sospechoso [20, 21].

En el caso de la paciente en estudio, la biopsia realizada en una de las lesiones palatinas no mostró alteraciones histopatológicas sugerentes de malignidad, considerando el paladar como sitio de toma de muestra por ser una de las principales zonas de prevalencia de neoplasias malignas melanocíticas [22].

El tratamiento de este síndrome es sólo por requerimientos estéticos, basado en múltiples opciones como crioterapia y laserterapia, documentándose que responde pobremente al tratamiento, con altas tasas de recurrencia [23, 24].

En conclusión, se presenta un caso poco frecuente de una condición multifocal de lesiones pigmentadas en la mucosa oral y que en la clínica odontológica debe ser considerado dentro del abanico de hipótesis diagnósticas, considerándose a nuestro criterio no como la primera opción, sino más bien el diagnóstico más adecuado una vez realizado el descarte de otras alteraciones, que una vez considerados los antecedentes, el examen clínico extraoral e intraoral acucioso y contrastado con los complementarios, podría establecerse como un diagnóstico por exclusión de otras patologías sistémicas que requieren un manejo médico urgente, velando por la salud y bienestar del paciente.

DECLARACIÓN CONFLICTO DE INTERÉS

Los autores declaran no tener conflictos de interés.

AGRADECIMIENTOS

Agradecimientos al doctor Rolando Morales por compartir su proyecto con el equipo y por ser un integrante clave en el correcto desarrollo de la revisión bibliográfica y presentación de caso.

CONTRIBUCIÓN DE LOS AUTORES

Vicencio Solas y Trujillo Miranda: Búsqueda bibliográfica, lectura y resumen de la información, redacción del reporte.
Morales Espinosa: Coordinación del grupo, búsqueda de información, redacción del caso y del reporte.

BIBLIOGRAFÍA

Cichorek M, Wachulska M, Stasiewicz A, Tymińska A. Skin melanocytes: biology and development. Postepy Dermatol Alergol. 2013 [citado el 19 de noviembre de 2022];30(1):30–41. Disponible en: https://www.termedia.pl/Review-paper-Skin-melanocytes-biology-and-development,7,20287,0,1.html

Maranduca MA, Branisteanu D, Serban DN, Branisteanu DC, Stoleriu G, Manolache N, et al. Synthesis and physiological implications of melanic pigments. Oncol Lett. 2019 [citado el 15 de diciembre de 2022];17(5):4183–7. Disponible en: https://www.spandidos-publications.com/ol/17/5/4183

Abduljabbar T, Vohra F, Akram Z, Ghani SMA, Al-Hamoudi N, Javed F. Efficacy of surgical laser therapy in the management of oral pigmented lesions: A systematic review. J Photochem Photobiol B. 2017 [citado el 05 de noviembre 2022];173:353–9. Disponible en: https://www.sciencedirect.com/science/article/pii/S1011134417302208

Barreiro ÁL, García VS, Fernández. JLR. Lesiones preneoplásicas, tumores benignos y malignos de la cavidad oral. Seorl.net. [citado el 20 de diciembre de 2022]. Disponible en: https://seorl.net/PDF/Cavidad%20oral%20faringe%20esofago/084%20-%20LESIONES%20PRENEOPL%C3%81SICAS,%20TUMORES%20BENIGNOS%20Y%20MALIGNOS%20DE%20LA%20CAVIDAD%20ORAL.pdf

Viviana VM, Yesenia VV, María CRR, Eliana FL. Lesiones pigmentadas de la mucosa oral. Sochiderm.org. 2011 [citado el 19 de enero de 2022]. Disponible en: https://www.sochiderm.org/web/revista/27_2/9.pdf

Fernández-Blanco G, Guzmán-Fawcett A, Vera e. I. Pigmented lesions of the oral mucosa. Part I. Medigraphic.com. [citado el 20 de diciembre de 2022]. Disponible en: https://www.medigraphic.com/pdfs/cosmetica/dcm-2015/dcm152k.pdf

Duan N, Zhang Y-H, Wang W-M, Wang X. Mystery behind labial and oral melanotic macules: Clinical, dermoscopic and pathological aspects of Laugier-Hunziker syndrome. World J Clin Cases. 2018 [citado el 12 de octubre de 2022];6(10):322–34. Disponible en: https://www.wjgnet.com/2307-8960/full/v6/i10/322.htm

Grez I M, Prado A R, Lahsen H J, Hernández M J. Síndrome de Peutz-Jeghers complicado: Reporte de un caso. Rev Chil Cir. 2008 [citado el 23 de diciembre de 2022];60(3):249–54. Disponible en: https://www.scielo.cl/scielo.php?pid=S0718-40262008000300015&script=sci_arttext.

Nguyen M. Síndrome de Peutz-Jeghers. Manual MSD versión para profesionales. [citado el 15 de noviembre de 2022]. Disponible en: https://www.msdmanuals.com/es-cl/professional/trastornos-gastrointestinales/tumores-del-aparato-digestivo/s%C3%ADndrome-de-peutz-jeghers

Ferreiro C. M, Harris D. P, Larraín B. F, Duarte G. I, Repetto L. G. Una familia con síndrome de Peutz-Jeghers: a therapeutic approach. Rev Chil Pediatr. 2000 [citado el 16 de noviembre de 2022];71(3):214–9. Disponible en: https://www.scielo.cl/scielo.php?pid=S0370-41062000000300007&script=sci_arttext

Montebugnoli L, Grelli I, Cervellati F, Misciali C, Raone B. Laugier-hunziker syndrome: an uncommon cause of oral pigmentation and a review of the literature. Int J Dent. 2010 [citado el 12 de diciembre de 2022];2010:525404. Disponible en: https://www.hindawi.com/journals/ijd/2010/525404/

Zaki H, Sabharwal A, Kramer J, Aguirre A. Laugier-Hunziker syndrome presenting with metachronous melanoacanthomas. Head Neck Pathol. 2019 [citado el 12 de diciembre de 2022];13(2):257–63. Disponible en: https://pubmed.ncbi.nlm.nih.gov/29450847/

Candel González FJ, Matesanz David M, Candel Monserrate I. Insuficiencia corticosuprarrenal primaria. Enfermedad de Addison. Isciii.es. 2001 [citado el 14 de enero de 2023]. Disponible en: https://scielo.isciii.es/pdf/ami/v18n9/revision.pdf

Campos Muñoz L, Casado AF, Pedraz Muñoz J, Conde Taboada A, Antonio Da Conceicao K, et al. Lucía Campos Muñoz, Alejandro Fueyo Casado, Javier Pedraz Muñoz, * Alberto Conde Taboada, Karina Antonio da Conceicao, Eduardo López-Bran. Síndrome de Laugier Hunzinker. [citado el 20 de enero de 2023]. Disponible en: https://www.medigraphic.com/pdfs/cutanea/mc-2014/mc144_6j.pdf

Díaz-Franco MA, Mancheno-Valencia A, Vega-Memije ME, Mosqueda-Taylor A. Síndrome de Laugier-Hunziker: reporte de seis casos e importancia del diagnóstico diferencial. Cienc Clín. 2014 [citado el 17 de diciembre de 2022];15(2):55–61. Disponible en: https://www.elsevier.es/es-revista-ciencias-clinicas-399-articulo-sindrome-laugier-hunziker-reporte-seis-casos-S166513831500018X

Baran R. Longitudinal Melanotic Streaks as a Clue to Laugier-Hunziker Syndrome. Arch Dermatol. 1979 [citado el 15 de diciembre de 2022];115(12):1448. Disponible en: https://read.qxmd.com/read/533292/longitudinal-melanotic-streaks-as-a-clue-to-laugier-hunziker-syndrome

Wang W-M, Wang X, Duan N, Jiang H-L, Huang X-F. Laugier-Hunziker syndrome: a report of three cases and literature review. Int J Oral Sci. 2012 [citado el 05 de septiembre de 2022];4(4):226–30. Disponible en: https://www.nature.com/articles/ijos201260

Fajre X, Aspillaga M, McNab M, Navarrete J, Sanhueza V, Benedetto J. Laugier-Hunziker syndrome in a patient with Sjögren's syndrome: Report of one case. Rev Med Chil. 2016 [citado el 13 de octubre de 2022];144(5):671–4. Disponible en: https://www.scielo.cl/scielo.php?script=sci_arttext&pid=S0034-98872016000500017

Nayak RS, Kotrashetti VS, Hosmani JV. Laugier-Hunziker syndrome. J Oral Maxillofac Pathol. 2012 [citado el 17 de noviembre de 2022];16(2):245–50. Disponible en: https://www.jomfp.in/article.asp?issn=0973-029X;year=2012;volume=16;issue=2;spage=245;epage=250;aulast=Nayak

Simionescu O, Dumitrescu D, Costache M, Blum A. Dermatoscopy of an invasive melanoma on the upper lip shows possible association with Laugier-Hunziker syndrome. J Am Acad Dermatol. 2008 [citado el 25 de octubre de 2022];59(5 Suppl):S105-8. Disponible en: https://pubmed.ncbi.nlm.nih.gov/19119112/

Aboobacker S, Gupta G. Laugier-Hunziker Syndrome. 2022 [citado el 01 de noviembre de 2022]; Disponible en: https://www.statpearls.com/ArticleLibrary/viewarticle/24116

Herraiz C, Martínez-Vicente I, Maresca V. The α-melanocyte-stimulating hormone/melanocortin-1 receptor interaction: A driver of pleiotropic effects beyond pigmentation. Pigment Cell Melanoma Res. 2021 [citado el 20 de enero de 2023];34(4):748–61. Disponible en: https://pubmed.ncbi.nlm.nih.gov/33884776/

Ergun S, Saruhanoğlu A, Migliari D-A, Maden I, Tanyeri H. Refractory pigmentation associated with Laugier-Hunziker syndrome following Er:YAG laser treatment. Case Rep Dent. 2013 [citado el 05 de diciembre de 2022];2013:561040. Disponible en: http://dx.doi.org/10.1155/2013/561040

Marín D, del Pozo A. Pigmentación de la piel (I). Melaninas: conceptos generales e implicaciones cosméticas. Offarm. 2005 [citado el 10 de enero de 2023];24(1):116–8. Disponible en: https://www.elsevier.es/es-revista-offarm-4-articulo-pigmentacion-piel-i-melaninas-conceptos-13070745

Éxito de la endodoncia regenerativa con células madre: revisión sistemática de estudios observacionales

Salgado Lira, Paz; Muñoz Valenzuela, Sofia.

Universidad Andrés Bello, Facultad de Odontología Concepción, Chile, 2022.

Resumen: Esta revisión sistemática de estudios observacionales fue realizada con el propósito de evaluar y comparar el éxito de los protocolos utilizados en tratamientos endodónticos regenerativos. Se realizó una búsqueda electrónica en Medline a través de Pubmed, SciELO, Scopus y la red social Researchgate, además de una búsqueda manual en las revistas Journal of Endodontics, donde se seleccionaron artículos publicados desde el 2017 hasta 2022, cuya temática aborda los tratamientos realizados en dientes permanentes diagnosticados con necrosis pulpar. La búsqueda reportó cuatro artículos que recopilan 81 dientes donde el 96% son casos exitosos evaluados durante un año, con resultados positivos del desarrollo radicular (80%), longitud y grosor dentinario (78%), y formación radicular completa en el (74%) de los casos. Se analizaron diversos protocolos con el fin de encontrar las mejores formas de realizar endodoncia regenerativa.

Palabras clave: Endodoncia regenerativa, pulpa dental, necrosis

Abstract: This systematic review of observational studies was carried out with the purpose of evaluating and comparing the success of the protocols used in regenerative endodontic treatments. An electronic search was performed in Medline through Pubmed, SciELO, Scopus and the Researchgate social network, in addition to a manual search in the Journal of Endodontics. The International Endodontics Journal, where articles published since 2017 were selected, whose theme will address the treatments performed on permanent teeth diagnosed with pulpal necrosis.The search reported four articles that collected 81 teeth where 96% were successful cases evaluated during a year, with positive results of root development (80%), length and thickness of dentin (78%), and complete root formation in (74%) of cases. Several protocols were analyzed in order to find the best ways to perform regenerative endodontics.
Keywords: Regenerative Endodontics, dental pulp, necrosis

Introducción

La pulpa dentaria es el tejido que nutre, da vida y sensibilidad a los dientes, cuya composición posee una gran cantidad de células, vasos y nervios que se encuentran en un ambiente estéril que cuando se ve afectado por cualquier injuria o el daño se produce en dientes inmaduros, esta noxa puede provocar la detención del crecimiento radicular, paredes delgadas y dificultad para realizar tratamientos endodónticos convencionales enfocados sobre la eliminación de microorganismos proliferantes en los tejidos [1-3].

La endodoncia regenerativa es una rama de la endodoncia caracterizada por intentar devolver la vitalidad del diente mediante la regeneración de tejidos por medio de procedimientos biológicos diseñados para reemplazar estructuras dañadas como la dentina, raíz, y células del complejo pulpo-dentinario 4,5. Los tratamientos de endodoncia regenerativos (RET, por su sigla en inglés) están basados en los éxitos de la ingeniería de tejidos. Los RET tienen tres pilares fundamentales, las células madre, los andamios y los factores de crecimiento 6.
Las células madre utilizadas en este tratamiento son las de la pulpa dental (DPSCs, dental pulp stem cells) caracterizadas por ser multipotentes, es decir, pueden diferenciarse en células del mismo tipo o más especializadas [7]. En cuanto a los andamios, estos se caracterizan por brindar soporte tridimensional, sirviendo para la organización, proliferación y vascularización celular, donde promueven el crecimiento y la diferenciación celular producto de los diversos factores de crecimiento, donde los coágulos, el plasma rico en fibrinas (PRF), el plasma rico en plaquetas (PRP), las matrices de colágeno y las matrices de ácido hialurónico, además de los sintéticos son los más utilizados [W], mientras que entre los factores de crecimiento contenidos en los andamios se destacan las proteínas que unidas con células actúan como señales celulares de proliferación y/o diferenciación a nivel de plaquetas y dentina [9].

Los RET son indicados en dientes con traumatismo dentoalveolar, dientes con ápices inmaduros, raíces cortas, tejido pulpar necrótico intacto, e infecciones, entre otros [10]. Existen numerosos informes sobre la revascularización del complejo pulpodentinario, por lo que se han realizado variados protocolos que de forma general comienzan con un tratamiento de desinfección de conductos por medio de limas manuales de calibre mediano y desinfectantes como hipoclorito de sodio a bajas concentraciones (1% o 2,5%), suero fisiológico, clorhexidina 2% y EDTA al 17%, donde la idea de este paso es desinfectar el conducto sin realizar una instrumentación excesiva o convencional, donde al igual que los tratamientos convencionales endodónticos se utiliza medicación antimicrobiana [10].

Entre los materiales más documentados está el hidróxido de calcio, siendo estudiada la efectividad de pastas que contengan grupos de antibióticos como; pasta triantibiótica que contiene metronidazol, ciprofloxacino y tetraciclina; pastas antibióticas que contiene metronidazol y ciprofloxacino; pasta triantibiótica que reemplaza la tetraciclina por clindamicina, cuyo uso es en concentraciones muy bajas, mientras que para el proceder ante paciente asintomáticos se estimula el sangrado apical, con una lima delgada a 1 mm más de la longitud del conducto, para una vez generado el sangrado pasar a fijar el coágulo en el piso de la cámara, mediante presión aplicada con algodón esteril. Para finalmente obturar con barrera biocompatible como las MTA Repair HP, PRO ROOT y biodentine [10].

Las metas de este tratamiento es eliminar los síntomas asociados al diagnóstico buscando características como la sanación ósea y el aumento del grosor/ largo de las paredes radiculares reflejadas en respuestas positivas de vitalidad [11]. Este tratamiento puede tener diversos resultados, donde existen casos de remisión de periodontitis apical, desarrollo continuo del ápice radicular, aumento del grosor de las paredes radiculares, restauración de la función pulpar o de forma contraria, podemos comenzar a ver los resultados clínicos a largo plazo, se ha documentado la posible calcificación del conducto radicular, además de compromiso estético en casos de tinciones [12,13].

En esta revisión analizaremos casos para evaluar el grado de éxito alcanzado en estos tratamientos, los clasificaremos según el diagnóstico inicial, remisión de lesión apical radiográficamente, cierre apical, sellado utilizado, y test de vitalidad en controles. Con esto queremos encontrar, evidenciar y comparar los materiales más indicados según los casos expuestos en literatura, que sirva como guía para próximos profesionales en esta alternativa de tratamiento endodóntico.

Metodología Diseño:
Se realizó una revisión sistemática de estudios observacionales siguiendo las directrices de PRISMA para revisiones sistemáticas con y sin metaanálisis [14].

Estrategia de búsqueda
Se realizó una búsqueda electrónica a través de las bases datos; Medline a través de Pubmed, SciELO, Scopus, Cochrane Library y la red social Researchgate. cubriendo el periodo desde el año 2017 hasta Agosto de 2022. La estrategia de búsqueda considero los términos; "regenerative endodontics" "clinical cases" y "success"

Adicionalmente, se realizó una búsqueda manual en el Journal of Endodontics e International Endodontics Journal

Criterios de elegibilidad:
Para la selección de trabajos se utilizó la metodología del acrónimo P.I.C.O.T. (población, intervención, comparación, otros efectos de interés y tipos de estudio) considerando los siguientes criterios de elegibilidad:

P: pacientes con dientes permanentes necrosis pulpar, lesión apical o ápice inmaduro.
I: tratamiento endodóntico regenerativo
C: Protocolos de RET
O: vitalidad pulpar, remisión de lesión apical, cierre de ápice, engrosamiento de paredes.
T: revisión sistemática de estudio observacionales de cohorte.
Adicionalmente, se evaluaron como criterios de inclusión; a) Estudios con 10 tratamientos exitosos ;
b) Controles a 6 meses mínimo; c) Éxito radiográfico y clínico; d) Presencia de hallazgos radiográficos pertinentes; e) Tratamientos realizados en dientes permanentes con ápice inmaduro; f) Estudios in vivo: g) Presentación en idioma inglés y español, mientras que como criterio de exclusión se consideraron; a) Tratamientos sin evidencia de éxito; b) Ausencia de seguimiento a 6 meses; c) Ausencia de control radiográfico; d) Tratamientos realizados en dientes temporales o permanentes con ápice maduro; e) Estudios ex vivo;
f) Presentación en otro idioma; g) Inclusión de terapia adicional. h) Artículo completo no gratuito i) Etiología no especificada.

Selección y recolección de datos
Dos autores en forma independiente (P.S.L y S.M.V) seleccionaron los artículos, mientras que un tercer revisor (H.F.B) zanjó las discrepancias. Los autores extrajeron de cada escrito el nombre del autor principal, diseño de estudio, además de variables relacionadas con el éxito de la endodoncia regenerativa como la revascularización pulpar, dolor y reducción y cierre de patología apical, aumento grosor paredes radiculares y aumento de la longitud radicular.

Evaluación metodológica
Los estudios incluidos en esta revisión se evaluaron para determinar el riesgo de sesgo según la recomendación de la escala MINORS para estudios observacionales. Los ítems analizan; Objetivo claramente definido, Inclusión de pacientes de forma consecutiva, información recogida de forma retrospectiva, valoraciones ajustadas al objetivo, valorizaciones realizadas de manera neutral, fase de seguimiento consecuente con el objetivo, tasa de abandonos durante el seguimiento menor del 5%, estimación prospectiva del tamaño muestral, grupo control adecuado, grupos simultáneos, grupos homogéneos de partida, análisis estadístico apropiado, (0: no presencia del criterio; 1 presencia parcial; 2 presencia del criterio), cuya valoración final para estudios de buena calidad, considera al menos el 50% de la sumatoria total (8/16 para estudios no comparativos y 12/24 para estudios comparativos) [15].

Resultados

En la Figura N°1 se observan los registros recuperados con la estrategia de búsqueda en Medline/Pubmed, Scopus y SciELO, donde se identificaron 286 estudios de los cuales 4 cumplieron con los criterios de elegibilidad establecidos [16-19].

En la Tabla N°1 se aprecian las principales características de los estudios seleccionados. A modo general, se evaluaron 82 dientes en etapa preoperatoria, siendo el diagnóstico de necrosis pulpar y patología periapical ratificado a través de los test de sensibilidad y radiográfico, donde el 85% los casos no presentaron signos de infección relacionado al síntoma doloroso, proceso inflamatorio o acumulación de pus, mientras que la disminución de radiolucidez vinculada a patología periapical se presentó en el 96% de los casos exitosos evaluados durante un año, siendo estos hallazgos plasmados en aumentos sobre el desarrollo radicular (80%), longitud y grosor dentinario (78%), reportándose formación radicular completa en el 74% de los casos. [(16-18)]

Etiología y diagnóstico.

En 82 casos exitosos correspondientes 65 pacientes, 20 (24.9%) son de género femenino y 24 (30.3%) masculino, el 44% restante no fue determinado. Entre los 82 tratamientos, 67 (81%) fueron realizados en dientes anteriores y 12 (15%) en premolares. El total de los casos tenían diagnóstico inicial de necrosis pulpar, y 74 (90.2%) de periodontitis apical, 3 casos (3.6%) absceso apical no fue especificado (16). [5] (6%) no reportaron diagnóstico apical. La etiología fue reportada en todos los casos, 63.2% trauma, 22.9% caries y 13.5% anomalías del desarrollo, de las cuales fueron 8 casos Dens Evaginatus (9.7%)[17].

Protocolos de Irrigación
El uso de hipoclorito de sodio "NaOCl" fue el desinfectante de elección en todos los casos de RET, en concentración de 1% en 43 de los casos (54.4%), de 1.5% en 30 casos (37.9%) y

al 5% en 9 casos (11.3%). En 24 casos (30%) se lavó inmediatamente con suero fisiológico [18].

Considerando la activación ultrasónica, solo 9 casos (10.9%) reportó no haber realizado activación, y otros 9 casos (10.9%) relata activación suave con ultrasonido [19]. En 30 casos se añadió irrigación 2.5% NaOCl 20 mL, 20 mL de suero y 10 mL Clorhexidina 0.12%[16]. En la segunda sesión todos los casos utilizaron el quelante Acido Etilendiaminotetraacético "EDTA" en concentración 17%6-19, 10 mL [10] casos (12.1%)[17], 20 mL (87.8%)[16 18 19], Posteriormente lavado con suero en 48 casos (58.5%) mientras que 34 casos no reportar lavado posterior.
Medicación intraconducto

Los 4 autores reportaron el uso de terapia antibiótica. Tres autores usaron mezcla de antibióticos en proporción 1:1:1 con agua destilada, el otro autor utilizó Hidróxido de calcio en 18 casos (21.9%)[19]. Los antibióticos utilizados fueron Metronidazol, Ciprofloxacino y Minociclina en 44 casos [16,18], Ciprofloxacino, Metronidazol y Cefaclor en 10 casos (12.1%)[17]. Fueron 9 casos (10.9%) en que se requirió medicar nuevamente por persistencia de síntomas [16].

Andamio y Cemento sellador

Un total de 50 casos (60.9%) utilizaron coágulo sanguíneo como andamiaje. Veinte y siete casos (32.9%) utilizaron Plasma Rico en Plaquetas (PRP) en el protocolo y 5 casos (6.09%) Plasma Rico en Fibrina. El 100% casos utilizaron Mineral Trioxide Aggregate (MTA), 54 (65.8%) casos utilizaron ProRoot blanco y 46 (57.5%) ProRoot gris.

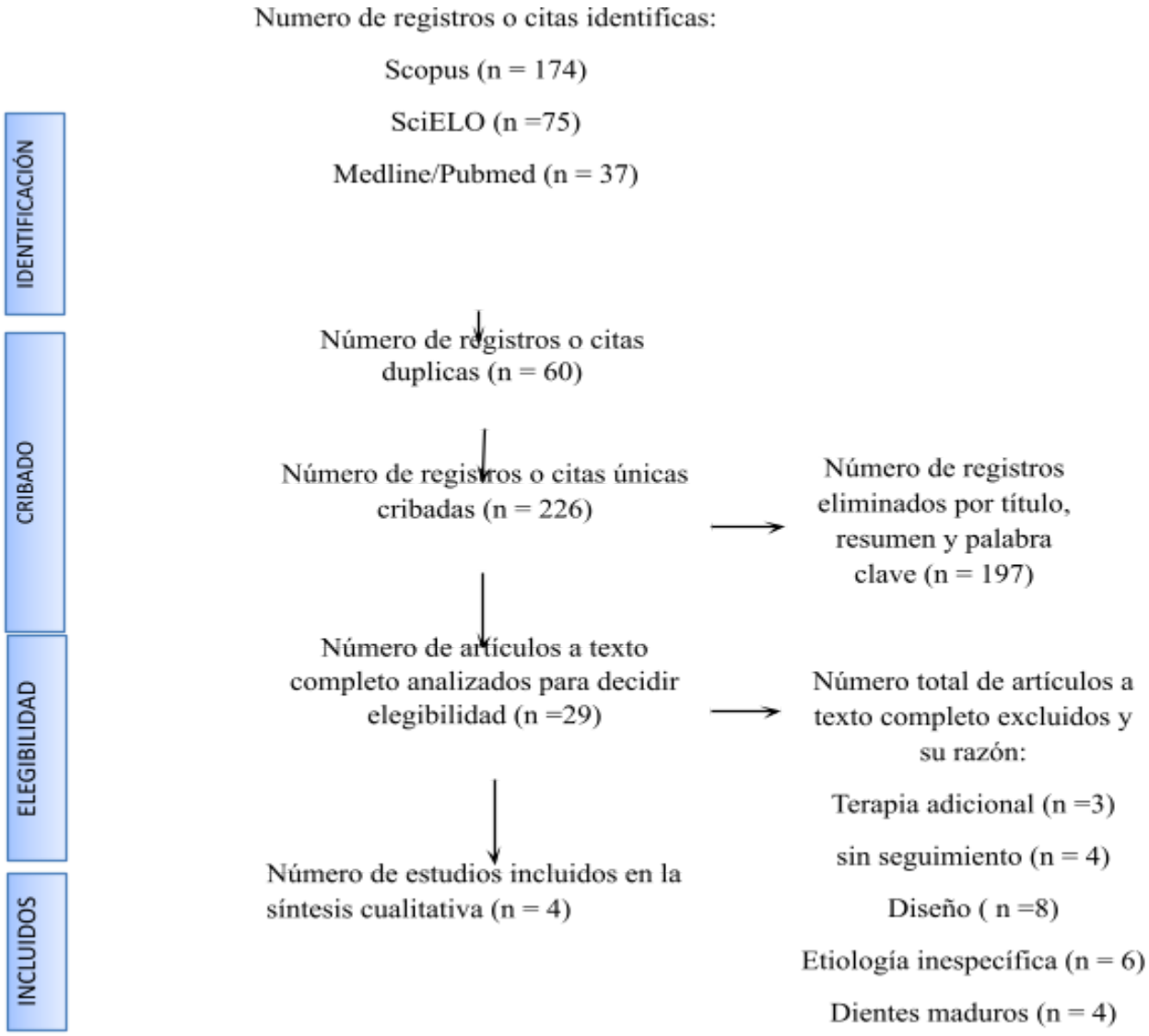

Figura N°1: Flujograma de búsqueda PRISMA

Tabla N°1: Características principales de los estudios analizados.

Autor principal	Diseño estudio	Etiología	Protocolo	Medicamento	Cemento	Andamio	Casos exitosos
Alagl	Cohorte	Caries. Trauma.	20 mL suero. NaOCl 2,5%. 20 mL CHX 0,12%. 10 mL EDTA 17%.	Metronidazol Ciprofloxacina Minociclina	Agregado mineral trióxido blanco	Coágulo	30
Lv	Cohorte	Trauma.	20 mL NaOCl 1%. 10 mL EDTA 17%.	Ciprofloxacina Metronidazol Cefaclor	Agregado mineral trióxido	Coágulo	10
Ramachandran	Cohorte	Caries. Trauma.	20 mL NaOCl 1%. 20 mL EDTA 17%.	Ciprofloxacina Metronidazol Minociclina	Agregado mineral trióxido blanco	Coágulo	24
Žižka	Cohorte	Trauma. Anomalía desarrollo.	20 mL NaOCl 1-5%. 20 mL EDTA 17%. 5 mL suero	Hidróxido de calcio	Agregado mineral trióxido	Coágulo	18

NaOCl: hipoclorito de sodio, CHX: clorhexidina, EDTA: Ácido Etilendiaminotetraacético
Calidad metodológica

En la tabla N°2 se aprecia el análisis metodológico de los estudios analizados, donde a modo general se observa una alta puntuación, por tanto, un bajo riesgo de sesgo bajo tanto por subestimación como por sobreestimación de los hallazgos mencionados.

Autor principal	Ítem 1	Ítem 2	Ítem 3	Ítem 4	Ítem 5	Ítem 6	Ítem 7	Ítem 8	Ítem 9	Ítem 10	Ítem 11	Ítem 12	Total
Alagl	2	2	2	2	2	2	2	2	2	0	2	2	22
Lv	2	2	2	2	2	1	2	2	2	0	2	2	21
Ramachandran	2	2	2	2	2	2	0	2	1	0	0	1	17
Žižka	2	2	2	2	2	2	2	2	2	0	0	2	20

Tabla N°2: Calidad metodológica de los estudios analizados

Discusión

La presente revisión buscó comparar y evaluar diferentes protocolos de endodoncia regenerativa en casos de necrosis y periodontitis apical.

En este contexto, la Asociación Americana de Endodoncia recomienda que un tratamiento endodóntico regenerativo debe ser orientado a eliminar los síntomas, regenerar el tejido óseo y desarrollar la vitalidad radicular [20], mientras que en la literatura se han reportado diversos desenlaces de tratamientos en función de la etiología, siendo los dientes con TDA los que muestran menor tasa de éxito [21,22], donde esta orientación se contrapone con algunos reportes que indican la no existencia de diferencias significativas sobre el grado de éxito de los tratamientos en base a etiología [23].

Žižka et al.,[19] especifica 8 casos de traumatismo severo incluidos en su estudio, mientras que en la literatura existen algunos hallazgos indicativos de que un trauma dentario severo como la intrusión y extrusión pueden deteriorar la vaina epitelial de Hertwig y la papila apical, pudiendo afectar el crecimiento radicular [12,24 25].

En cuanto a protocolos de irrigación Ramachandran et al.,[18] y Žižka et al.,[19] utilizaron NaOCl al 1%, EDTA al 17% y suero para la irrigación concordando con Lv et al.,[17] respecto al uso de estos irrigantes, exceptuando el uso de suero, mientras que Alagl et al.,[16] uso de NaOCL al 2.5%, suero y EDTA al 17%, sumó la utilización de CHX. En este sentido, un protocolo de irrigación más enfocado a la preservación de la pared dentinaria y células madre en la papila dentaria parece tener menor efectividad sobre la desinfección conllevando mayor riesgo de fracaso en RET e infección persistente del conducto en 79% de casos [22,26]. A pesar de que mayores concentraciones de NaOCl pueden ser necesarias para una correcta reparación producto de la promoción de la eliminación bacteriana y la reducción de la inflamación que conlleva daños sobre las células madre a nivel dentinario, siendo este efecto adverso revertido con el uso de EDTA 17% y suero posterior [27].

Ramachandran et al.,[18] recomienda el uso de desinfección química en forma de riego con NaOCL al 1% y EDTA al 17% durante la segunda atención producto de que permite la liberación de factores de crecimiento provocando la liberación TGF-B, migración, diferenciación de odontoblastos/osteoclastos y unión celular de la dentina en diversas concentraciones [3,28,29].

En cuanto a la medicación intraconducto, históricamente se ha utilizado al hidróxido de calcio para el tratamiento de apexificación como alternativa en dientes necróticos y periodontitis apical 5, reconociéndose un éxito a largo plazo y un efecto adverso relacionado al debilitamiento de paredes, en la actualidad se recomienda la aplicación de antibióticos para la erradicación de la pluriflora microbiana, siendo las pastas bi antibióticas y tri antibióticas ampliamente usadas [12,30,31,32]

Respecto a este último tipo de pastas el Metronidazol, Ciprofloxacino y Minociclina en proporción 1:1:1, ha demostrado generar tinciones dentales producto de la tetraciclina, además de daño apical en concentraciones altas, motivo por el cual también se aplica Clindamicina como tercer antibiótico contra los patógenos causantes de periodontitis apical sintomática relacionada a la tetraciclina [16,18,33,3]4 por tanto, la combinación de Ciprofloxacino y Metronidazol ha demostrado ser eficaz para infecciones combinadas de microorganismos aerobios y anaerobios, siendo ideal para casos de periodontitis apical, mientras la pasta bi antibiótica ha mostrado no generar un desarrollo significativo de la raíz longitudinal ni en espesor, determinando en ambas terapias un efecto residual prolongado sobre la dentina [35-37]. Sin embargo, el uso de concentraciones mayores a 2g de ambas pastas puede afectar las células de la papila 38. Los cuatro estudios analizados utilizaron el coágulo como matriz de andamiaje. Al emplearlo se han establecido los signos radiográficos de engrosamiento continuo de la dentina de la raíz y la consiguiente formación del ápice en dientes con lesiones periapicales [16] .

Se ha descrito al PRP como un gran concentrado de factores de crecimiento ideal para mantener la viabilidad de las células madre en ambiente estéril [39]. No obstante, esto aún es objeto de debate producto de que algunos reportes no han apreciado diferencias significativas en torno a la cicatrización periapical y desarrollo de la raíz, reconociéndose un crecimiento radicular en menor tiempo comparado con coágulo sanguíneo [16,18,40].

En cuanto a PRF, los resultados son comparables con los obtenidos convsangrado intencional, siendo la cantidad celular del coágulo notoriamente mayor al PRF producto del origen periférico [41.]

En cuanto al uso de MTA, todos los estudios analizados concordaron en la aplicación del "ProRoot MTA®" compuesto principalmente por partículas de silicato tricálcico, aluminato tricálcico y silicato dicálcico entre otros 16-19, demostrado una buena biocompatibilidad y adaptación marginal para el sellado a la microfiltración [42]. Sin embargo, este posee un potencial de decoloración dental expresado en tonos café, oscuro o negro producto del contacto del hipoclorito de sodio con el bismuto [43], motivo por el cual se aplica MTA blanco o silicato tricálcico, carbonato de calcio u oxido de zirconio como mejorar de la estética de coloración [45,46,47].

Conclusión

La endodoncia regenerativa en sus diversas formas puede mejorar el desarrollo de células madre en el tratamiento de revascularización pulpar potenciando su funcionalidad. Sin embargo, se requieren de nuevos estudios que sigan dilucidando la totalidad de mecanismos asociados al proceso de endodoncia.

Conflicto de interés

Las autoras no presentan conflicto de interés.

Agradecimientos

Agradecemos a nuestra tutora guía María Eugenia Carrasco por su ayuda en la materia y al profesor Héctor Fuentes por su orientación metodológica.
Contribución de los autores

Todos los autores realizaron conjuntamente y en partes iguales la investigación, redacción y argumentación del trabajo.

Referencias bibliográficas

Gómez de Ferraris, M E, Campos Muñoz A. Histología, embriología e ingeniería tisular bucodental. Ed Panamericana, 2019.

Torabinejad M, Walton R.E Endodoncia, principios y práctica. Elsevier, 2009.
Ingle J, Bakland L, Endodoncia 5° edición. Mc Graw Hill 2002.

Nakashima M, Akamine A. The application of tissue engineering to regeneration of pulp and dentin in endodontics. J Endod. 2005;31(10):711-8.

Murray PE, Garcia-Godoy F, Hargreaves KM. Regenerative endodontics: a review of current status and a call for action. J Endod. 2007;33(4):377-90.

Hargreaves KM, Geisler T, Henry M, Wang Y. Regeneration potential of the young permanent tooth: what does the future hold? Pediatr Dent. 2008;30(3):253-60.

Yu J, Deng Z, Shi J, Zhai H, Nie X, Zhuang H, et al. Differentiation of dental pulp stem cells into regular-shaped dentin-pulp complex induced by tooth germ cell conditioned medium. Tissue Eng. 2006;12(11):3097-105

Ravindran S, Huang CC, George A. Extracellular matrix of dental pulp stem cells: applications in pulp tissue engineering using somatic MSCs. Front Physiol. 2014; 4:395.

Barrientos S, Brem H, Stojadinovic O, Tomic-Canic M. Clinical application of growth factors and cytokines in wound healing. Wound Repair Regen. 2014;22(5):569-78.

Dos Reis-Prado AH, Abreu LG, Fagundes RR, Oliveira SC, Bottino MC, Ribeiro-Sobrinho AP, Benetti F. Influence of ethylenediaminetetraacetic acid on regenerative endodontics: A systematic review. Int Endod J. 2022;55(6):579-612.

Banchs F, Trope M. Revascularization of immature permanent teeth with apical periodontitis: new treatment protocol? J Endod. 2004;30(4):196-200.

Lin J, Zeng Q, Wei X, Zhao W, Cui M, Gu J, Lu J, Yang M, Ling J. Regenerative Endodontics Versus Apexification in Immature Permanent Teeth with Apical Periodontitis: A Prospective Randomized Controlled Study. J Endod. 2017;43(11):1821-1827

Santos LGPD, Chisini LA, Springmann CG, Souza BDM, Pappen FG, Demarco FF, Felippe MCS, Felippe WT. Alternative to Avoid Tooth Discoloration after Regenerative Endodontic Procedure: A Systematic Review. Braz Dent J. 2018;29(5):409-418

Moher D, Liberati A, Tetzlaff J, Altman DG, PRISMA Group. Preferred reporting items for systematic reviews and meta-analyses: the PRISMA statement. Int J Surg. 2010;8(5):336–41

Slim K, Nini E, Forestier D, Kwiatkowski F, Panis Y, Chipponi J. Methodological index for non-randomized studies (minors): development and validation of a new instrument: Methodological index for non-randomized studies. ANZ J Surg. 2003;73(9):712–6.

Alagl A, Bedi S, Hassan K, AlHumaid J. Use of platelet-rich plasma for regeneration in non-vital immature permanent teeth: Clinical and cone-beam computed tomography evaluation. J Int Med Res. 2017;45(2):583-593

Lv H, Chen Y, Cai Z, Lei L, Zhang M, Zhou R, Huang X. The efficacy of platelet-rich fibrin as a scaffold in regenerative endodontic treatment: a retrospective controlled cohort study. BMC Oral Health. 2018;18(1):139
Ramachandran N, Singh S, Podar R, Kulkarni G, Shetty R, Chandrasekhar P. A comparison of two pulp revascularization techniques using platelet-rich plasma and whole blood clot. J Conserv Dent. 2020;23(6):637-643

Žižka R, Belák Š, Šedý J, Fačevicová K, Voborná I, Marinčák D. Clinical and Radiographic Outcomes of Immature Teeth Treated with Different Treatment Protocols of Regenerative Endodontic Procedures: A RetrospectiveCohort Study. J Clin Med. 2021;10(8):1600.

Lin LM, Kahler B. A review of regenerative endodontics: current protocols and future directions. J Istanb Univ Fac Dent. 2017;51(3 Suppl 1):S41-S51

Nazzal H, Kenny K, Altimimi A, Kang J, Duggal MS. A prospective clinical study of regenerative endodontic treatment of traumatized immature teeth with necrotic pulps using bi-antibiotic paste. Int Endod J. 2018;51(S3):e204-e215.

Almutairi W, Yassen GH, Aminoshariae A, Williams KA, Mickel A. Regenerative Endodontics: A Systematic Analysis of the Failed Cases. J Endod. 2019;45(5):567-577
.
Koç S, Del Fabbro M. Does the Etiology of Pulp Necrosis Affect Regenerative Endodontic Treatment Outcomes? A Systematic Review and Meta-analyses. J Evid Based Dent Pract. 2020;20(1):101400.

Chan EK, Desmeules M, Cielecki M, Dabbagh B, Ferraz Dos Santos B. Longitudinal Cohort Study of Regenerative Endodontic Treatment for Immature Necrotic Permanent Teeth. J Endod. 2017;43(3):395-400.
Nazzal H, Duggal MS. Regenerative endodontics: a true paradigm shift or a bandwagon about to be derailed? Eur Arch Paediatr Dent. 2017;18(1):3-15

Martin DE, De Almeida JF, Henry MA, Khaing ZZ, Schmidt CE, Teixeira FB, Diogenes A. Concentration-dependent effect of sodium hypochlorite on stem cells of apical papilla survival and differentiation. J Endod. 2014;40(1):51-5

Ruparel NB, Teixeira FB, Ferraz CC, Diogenes A. Direct effect of intracanal medicaments on survival of stem cells of the apical papilla. J Endod. 2012;38(10):1372-5

Mohebbi P, Tour Savadkouhi S. Tooth discoloration induced by calcium-silicate based materials: a literature review. Minerva Stomatol. 2016;65(6):378-384.

Pang NS, Lee SJ, Kim E, Shin DM, Cho SW, Park W, Zhang X, Jung IY. Effect of EDTA on attachment and differentiation of dental pulp stem cells. J Endod. 2014;40(6):811-7.

Duncan HF, Cooper PR, eds. Clinical Approaches in Endodontic Regeneration: Current and Emerging Therapeutic Perspectives. Springer; 2018.

Mohammadi Z, Jafarzadeh H, Shalavi S, Yaripour S, Sharifi F, Kinoshita JI. A Review on Triple Antibiotic Paste as a Suitable Material Used in Regenerative Endodontics. Iran Endod J. 2018;13(1):1-6

Hoshino E, Kurihara-Ando N, Sato I, Uematsu H, Sato M, Kota K, Iwaku M. In-vitro antibacterial susceptibility of bacteria taken from infected root dentine to a mixture of

ciprofloxacin, metronidazole and minocycline. Int Endod J. 1996;29(2):125-30.

Makandar SD, Noorani TY. Triple antibiotic paste––Challenging intracanal medicament: A systematic review. J Int Oral Health. 2020; 12:189-96

Skucaite N, Peciuliene V, Vitkauskiene A, Machiulskiene V. Susceptibility of endodontic pathogens to antibiotics in patients with symptomatic apical periodontitis. J Endod. 2010;36(10):1611-6.

Werk R, Schneider L. Ciprofloxacin in combination with metronidazole. Infection. 1988;16(4):257-60.

Nazzal H, Ainscough S, Kang J, Duggal MS. Revitalisation endodontic treatment of traumatised immature teeth: a prospective long-term clinical study. Eur Arch Paediatr Dent. 2020;21(5):587-596.

Sabrah AH, Yassen GH, Spolnik KJ, Hara AT, Platt JA, Gregory RL. Evaluation of Residual Antibacterial Effect of Human Radicular Dentin Treated with Triple and Double Antibiotic Pastes. J Endod. 2015;41(7):1081-4.

Althumairy RI, Teixeira FB, Diogenes A. Effect of dentin conditioning with intracanal medicaments on survival of stem cells of apical papilla. J Endod. 2014;40(4):521-5.

Bezgin T, Yilmaz AD, Celik BN, Sönmez H. Concentrated platelet-rich plasma used in root canal revascularization: 2 case reports. Int Endod J. 2014;47(1):41-9.

Shivashankar VY, Johns DA, Maroli RK, Sekar M, Chandrasekaran R, Karthikeyan S, Renganathan SK. Comparison of the Effect of PRP, PRF and Induced Bleeding in the Revascularization of Teeth with Necrotic Pulp and Open Apex: A Triple Blind Randomized Clinical Trial. J Clin Diagn Res. 2017;11(6):ZC34-ZC39.

Yamada Y, Ueda M, Naiki T, Takahashi M, Hata K, Nagasaka
T. Autogenous injectable bone for regeneration with mesenchymal stem cells and platelet-rich plasma: tissue-engineered bone regeneration. Tissue Eng. 2004;10(5-6):955-64.

Miñana Gómez Miguel. El Agregado de Trióxido Mineral (MTA) en Endodoncia. RCOE. 2002; 7(3): 283-289.

Flores-Ledesma A, Gutiérrez-Estrada K,Bucio-Galind L. Estimación de la cantidad de trióxido de bismuto como agente radiopacificador en dos cementos minerales trióxido agregado mediante una prueba de radiopacidad. Revista odontológica Mexicana. 2019

Tawil PZ, Duggan DJ, Galicia JC. Mineral trioxide aggregate (MTA): its history, composition, and clinical applications. Compend Contin Educ Dent. 2015;36(4):247-52; quiz 254, 264.

Granados S, Alcalde C, Guzmán J, Meléndez D, Torres C, Velásquez Z. Cementos a base de silicato de calcio: factor clave en el éxito del . Revisión de la literatura. Rev. Estomatol. Herediana. 2022; 32 (1): 52-60.

González Ortega JL, Ordoñez Honores J A, Garzón Ordoñez J M. Agregado trióxido mineral y biodentine en la terapia pulpar (Una revisión de la literatura). Revista Latinoamericana de Ortodoncia y Odontopediatría. 2022 Kaur M, Singh H, Dhillon JS, Batra M, Saini M. MTA versus Biodentine: Review of Literature with a Comparative Analysis. J Clin Diagn Res. 2017;11(8):ZG01-ZG05.

¿POR QUÉ LA PREVENCIÓN EN LA HIGIENE BUCAL ES REALMENTE IMPORTANTE?

Según la Organización Mundial de la Salud (OMS), la caries dental es una de las enfermedades bucal más extendidas y más del 30% de la población mundial padece una enfermedad periodontal, todas ellas impactan no solo en el bienestar físico o mental de las personas sino también a nivel económico y es por esta razón que muchos de los tratamientos se postergan, sin embargo, la temprana preocupación y concientización de una buena higiene oral, permite disminuir considerablemente problemas más graves a futuro.

Para que la prevención tenga éxito no basta con visitar a un especialista o mantener el hábito de cepillarse a diario, sino también de contar con herramientas adecuadas, eficaces y de calidad.
En este último punto, al contrario de lo que muchos creen, el uso del cepillo de dientes, no lo es todo, pues si bien este logra limpiar un 70% de la superficie dentaria y encías - si el cepillado se efectúa de manera correcta- los grandes olvidados son los espacios entre dientes, los que pueden llegar albergar 16 mil millones de bacterias en un solo sitio interdental. Estas se asientan, se espesan y acaban convirtiéndose en placa que con el tiempo, atacará las encías, causando inflamación, gingivitis y luego periodontitis con la eventual pérdida de dientes. Para evitar estos riesgos existen los cepillos interdentales que permiten una limpieza bucal completa y más efectiva que la que ofrece el hilo dental.

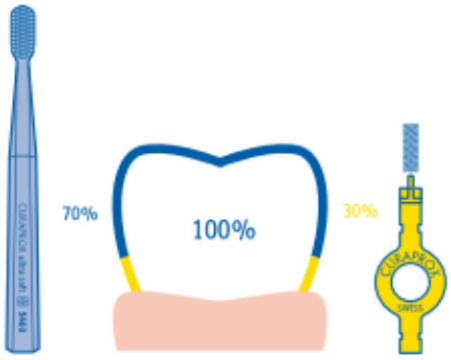

Un buen cepillado contempla un 70% del trabajo realizado por el cepillo dental y un 30% a cepillo interdental

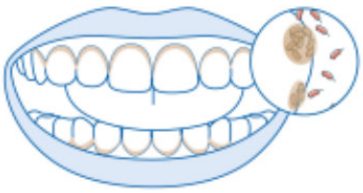

Millones de bacterias radican en en los espacios interdentales sin que lo sepamos.

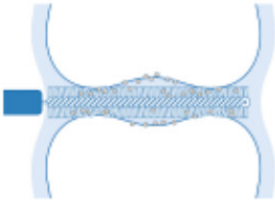

Los cepillos interdentales realizan un Efecto Paragua, el que permite que los filamentos se compriman para entrar y se expanden para ocupar todo el espacio interdental

Cuando se trata de eficacia, comodidad y seguridad, los cepillos dentales sónicos no tienen rival!

curaden

CURADEN CHILE SpA
Callao 2970 of. 206
Las Condes
Santiago - Chile
www.curaprox.cl

@curaproxchile
www.curaden.com

Articulo original

Irrigantes pulpares y materiales de obturación utilizados en pulpectomías en dientes temporales en Sudamérica: revisión sistemática exploratoria.

Zuñiga Mª Romina [1], Nerety Megan [1]
Winter Carolina [2] , Alarcón Chris [2]
[1] Estudiante de Odontolog'a, Facultad de Odontolog'a, Universidad AndrŽs Bello, Santiago.
[2] Especialista en Odontopediatr'a, Facultad de Odontolog'a, Universidad AndrŽs Bello, Santiago.

Resumen: En la actualidad, la conservación de los dientes temporales con lesiones de caries extensa en pacientes pediátricos, ha sido un desafío, es por esto que la constante búsqueda del material adecuado para las terapias pulpares como el material de obturación o el irrigante pulpar correcto, ha sido el principal foco de esta investigación. Esta revisión busca reflejar la evidencia científica existente y analizarla de tal manera que pueda ser utilizada para futuras investigaciones.
Objetivo: Investigar la evidencia actual de los irrigantes y materiales de obturación utilizados en pulpectomías en dientes temporales en Sudamérica.

Metodología: Para esta Revisión Sistemática Exploratoria (RSE) se utilizó el protocolo PRISMA-P. La información fue recolectada desde múltiples bases de datos electrónicas y literatura Gris (2010-2020). Fue elegida de acuerdo a títulos, análisis de resúmenes y finalmente el texto completo. Se seleccionó aquellos artículos y tesis que aportan conocimiento dentro de los conceptos de Pulpectomía, materiales de obturación e irrigantes pulpares en dientes deciduos, en Sudamérica. Resultados: Se incluyeron 36 artículos realizados en Sudamérica. Los países incluidos en esta investigación son Brasil, Perú, Ecuador, Venezuela, Colombia, Argentina y Chile, donde la mayoría de los estudios corresponden a Brasil y Perú 36,11% y un 33,33% respectivamente. La preferencia entre los materiales de obturación es el ZOE y el Hidróxido de Calcio con un 100% de uso entre los países investigados, en cuanto a la preferencia del irrigante el podio lo comparten el Hipoclorito de sodio y la Solución salina, ambos con 71.42%.

Conclusión: Existe poca evidencia debido a las escasas investigaciones relacionadas con el tema y la falta de consenso a nivel mundial referente al material o irrigante más idóneo. A pesar de esto se logró reconocer e investigar los irrigantes pulpares y materiales de obturación más utilizados en los países sudamericanos estudiados.

Palabras claves: Dentición temporal, irrigantes pulpares, materiales de obturación, Pulpectomía o tratamiento pulpar, Sudamérica.

Abstract: Currently, the preservation of primary teeth with significant caries lesions in pediatric patients has been a challenge, which is why the constant search for right material for pulp therapy such as the correct filling material or pulp irrigant has been the main focus of this research. This review seeks to reflect the existing scientific evidence and analyze it in such a way that it can be used for future research.

Objective: To investigate the current evidence of irrigants and filling materials used in pulpectomies in primary teeth in South America.

Methods: The PRISMA-P protocol was used for this Exploratory Systematic Review (ESR). The information was collected from multiple electronic databases and grey literature (2010-2020). It was chosen according to titles, abstract analysis and finally the full text. Those articles were selected and theses that contribute knowledge within the concepts of pulpectomy, obturation materials and pulp irrigants in deciduous teeth in South America were selected.

Results: Thirty-six articles from South America were included. The countries included in this research are Brazil, Peru, Ecuador, Venezuela, Colombia, Argentina and Chile, where most of the studies correspond to Brazil and Peru 36.11% and 33.33% respectively. The preference among the obturation materials is ZOE and calcium hydroxide with 100% of use among the countries investigated, as for the preference of the irrigant, the podium is shared by sodium hypochlorite and saline solution, both with 71.42%.

Conclusion: There is little evidence due to the scarce research on the subject and the lack of consensus at world level regarding the most suitable material or irrigant. In spite of this, it was possible to recognize and investigate the most commonly used pulp irrigants and obturation materials in the South American countries studied.

Keywords: Pulpectomy or pulp treatment or endodontic treatment, pulp irrigants or root canal irrigation or endodontic irrigation, endodontic filling material or obturation materials, temporary dentition or deciduous teeth or primary teeth, South America.

INTRODUCCIÓN

En la dentición temporal, el objetivo de todo tratamiento es mantener las piezas dentarias en posición hasta su exfoliación fisiológica, para esto, es necesario, en algunos casos realizar tratamientos invasivos, como los tratamientos pulpares. Estos dientes son los que inducen el desarrollo normal de las arcadas, evitando problemas fonéticos, de maloclusiones y malos hábitos (1).

Dentro de estos tratamientos pulpares se encuentra la pulpectomía, utilizada cuando la pulpa está irreversiblemente afectada (2). Durante la técnica de pulpectomía, un paso fundamental es la irrigación de los conductos. Actualmente es el mejor método para la lubricación y el lavado de los restos necróticos, liberados en la instrumentación (3), siendo uno de los pasos más relevantes de la terapia endodóntica (4). Entre las propiedades ideales que debe tener un buen irrigante tenemos: efecto antimicrobiano, capacidad de disolución del material orgánico, ayudar en la debridación mecánica, facilitar la instrumentación de los conductos radiculares, no ser tóxico, ni irritante de tejidos y lubricar las paredes de los conductos (3). Dentro de estos se encuentran:

Hipoclorito de sodio
Capacidad de disolución tisular, antimicrobiana, antiséptico y bactericida (3). Se utiliza en concentraciones de 1%, 2% y 2,5% (5,6).

Gluconato de clorhexidina
Antimicrobiano de amplio espectro, biocompatible con los tejidos y presenta liberación gradual (3). Baja capacidad de disolver tejido orgánico, empleado al 2% o 0,12% (2).

Ácido etilenodiaminotetracético (EDTA)
Agente quelante al 17% con capacidad de desmineralizar y eliminar el barro dentinario (4).

Solución de hidróxido de calcio
Utilizada sola o en conjunto con otras soluciones como: clorhexidina o agua (3).

Solución salina
Utilizado al 0,9% (7), baja capacidad antimicrobiana y de disolución de tejidos. No genera irritación o inflamación (3).

Solución anestésica
Recomendada en casos que aún presenten tejido pulpar vital o de sangrado abundante (3).

Ácido cítrico
Agente quelante al 10%, utilizado en combinación con NaOCl (4). Posee efecto antibacteriano y baja toxicidad al 6% (7).

Peróxido de hidrógeno
Utilización del hidrógeno al 3% (agente principal). Acción efervescente que genera gran capacidad de desinfección (4).

Posterior a la irrigación, para finalizar la pulpectomía, tenemos la obturación de esta. Como propiedad ideal del material encontramos: Fácil manipulación, aplicación y remoción (3,8), antimicrobiano con actividad bacteriostática y bactericida, sellado tridimensional adecuado (3,9) ser antiinflamatorio y ayudar a los tejidos con injuria previa (10), reabsorción del material a similar a la raíz del diente (3) y reabsorberse al ser aplicado fuera del conducto (11), biocompatibilidad con los tejidos periapicales (7), ser radiopaco, no provocar pigmentaciones de los dientes, no endurecerse y no dañar el germen dentario de la pieza permanente si es sobreobturado (12). Aquí encontramos:

Óxido de Zinc Eugenol (ZOE)
Primer material bturador recomendado por la AAPD, con propiedades antimicrobianas y analgésicas (3). Su uso ha disminuido ya que retrasa la exfoliación del diente temporal y contribuye a la erupción ectópica del diente permanente (7).

Hidróxido de Calcio
Usado como restauración intermedia y sellador de conductos. Buena absorción al sobreobturar. Puede ocasionar reabsorción radicular interna (2), se reabsorbe más rápido que las raíces del diente (3). Biocompatible y antimicrobiano, induce la formación de tejido mineralizado, y no es tóxico (13).

Materiales a base de yodoformo
Capacidad antimicrobiana, antiinflamatoria y bactericida, sin generar alteración del diente permanente, de fácil manipulación e introducción al conducto (2,5). Produce coloración marrón del diente e irritación de tejidos (7). Pastas reconocidas son: Pasta KRI, Pasta Maisto, Pasta de Guedes-Pinto y Pasta Guedes-Pinto modificada (2).

En busca del material ideal, generan mezclas de las mismas, tales como: Pasta Calen, Hoshino o 3Mix-mp, Pulpotec, Calplus, Endoflas, Vitapex y su versión de menor valor, Metapex. (3,7,14).
Debido a esto, el objetivo de esta revisión sistemática exploratoria corresponde a investigar la evidencia actual de los irrigantes y materiales de obturación utilizados en pulpectomías en dientes temporales en Sudamérica.

METODOLOGÍA

La revisión de la bibliografía se realizó con el protocolo de Preferred Reporting items for Systematic Reviews and Meta-analysis Protocols (PRISMA-P).

Criterios de selección
Fueron incluidos artículos científicos publicados en bases de datos tales como PubMed, LILACS, Elsevier, Scopus,Cochrane, WoS, Scielo, y Google academico, además de literatura gris de tipo institucional publicada entre los años 2010 a 2020 en Sudamérica, halladas según los conceptos de Pulpectomía o tratamiento pulpar, irrigantes pulpares, materiales de obturación, dentición temporal, Sudamérica, escritos y publicados en español o inglés, que entreguen información confiable, y apta dentro de los conceptos a estudiar.

Fueron excluidos estudios realizados in vitro, pulpectomias realizadas en dientes definitivos, o realizadas en personas con persistencia de algún diente temporal, estudios en idiomas que no sean español o inglés, o de más de 10 años de antigüedad.

Fuentes de información
La búsqueda de los artículos se realizó el año 2021, a través de PubMed, LILACS, Scielo, WoS, Cochrane, además de literatura Gris. Se utilizaron los conceptos de Pulpectomía o tratamiento pulpar, irrigantes pulpares, Materiales de obturación, dentición temporal, Sudamérica o su versión en

inglés Pulpectomy or Pulp treatment, Pulp irrigants or root canal irrigation, endodontic filling materials, temporary dentition or deciduous teeth y South America.

Búsqueda

Para la búsqueda de los recursos se utilizó la siguiente estrategia:

- En PubMed (temporary dentition) OR (deciduous teeth) AND (endodontic filling material) OR (pulp irrigants) AND (PAÍS) OR (pulpectomy) AND (pulp treatment) Filters: in the last 10 years.
- En Scielo (temporary dentition) OR (deciduous teeth) AND (endodontic filling material) OR (pulp irrigants) AND (pulpectomy) OR (pulp treatment) AND (PAÍS) AND in:("PAÍS") desde el año 2010 al 2020.
- En Scopus (TITLE-ABS-KEY (Deciduous AND teeth AND temporary) AND TITLE-ABS-KEY (pulp AND irrigants) AND TITLE-ABS-KEY (endodontic AND filling AND material) AND (LIMIT-TO (AFFILCOUNTRY, "PAÍS")) desde el año 2010 al 2020.
- En LILACS Deciduous AND teeth AND temporary AND pulp AND irrigants AND endodontic AND filling AND material AND PAÍS AND pulp treatment desde el año 2010 al 2020.

Todos los artículos recopilados, se exportaron al gestor de referencias bibliográficas Mendeley para administrar, detectar y eliminar duplicados.

Proceso de selección de la evidencia

Dos investigadoras revisaron de manera independiente los artículos recopilados con el término de "pulpectomía", en el caso del término "materiales de obturación" se recopiló por parte de la primera investigadora y de "irrigantes pulpares" por la segunda investigadora. En primer lugar, se buscaron y analizaron los títulos buscados en bases de datos y literatura gris. Posteriormente se eliminaron los artículos duplicados, y se continuó la preselección en base a los resúmenes de los artículos seleccionados. Luego se hizo una lectura completa de los artículos seleccionados, de manera independiente, y en caso de haber un conflicto en esta selección se resolvió con un 3º revisor. Finalmente se revisaron las referencias bibliográficas de los artículos, con el fin de identificar posibles textos que pudieran incluirse en la investigación y que no hayan sido seleccionados anteriormente. Se aplicó el flujograma (Figura Nº1) para la selección de los recursos a utilizar.

Proceso de recolección de datos

La extracción de los datos se realizó por dos alumnas investigadoras. Se hizo una prueba piloto en 5 artículos potencialmente elegibles para homogeneizar los criterios entre ellos durante el desarrollo del proceso. Al tener la selección final de los artículos se realizó la lectura y análisis exhaustivo por parte de ambas del artículo completo, se prosiguió con la recolección de información relevante al estudio.

La información adquirida se utilizó tanto para el marco teórico como para los resultados finales de la investigación, de esta forma poder relacionar irrigantes pulpares/materiales de obturación según país sudamericano.

Ítems de datos

La revisión de la literatura se concentró en las siguientes áreas:

1. La evidencia actual (últimos 10 años) acerca de los tipos de irrigantes más utilizados en pulpectomías de dientes temporales en Sudamérica.

2. La evidencia actual (últimos 10 años) acerca de los materiales de obturación más utilizados en pulpectomías de dientes temporales en Sudamérica.

3. Resultados obtenidos en el estudio

Síntesis de resultados

Para esta revisión bibliográfica exploratoria, se consideró identificar cuales son los diferentes tipos de materiales de obturación e irrigantes pulpares utilizados en pulpectomías en dientes temporales, según los estudios realizados en Sudamérica.

El método de manejo de los datos se realizó mediante 2 tablas diseñadas únicamente para esta revisión disponibles en anexo.

RESULTADOS

En la primera búsqueda se encontró 204 resultados (125 de bases de datos y 79 de otras fuentes). Estos fueron insertados en el gestor Mendeley, para eliminar duplicados quedando 168 artículos para revisión por título, posteriormente se analizó los resúmenes quedando 54 artículos. Finalmente se incluyeron 36 artículos para su lectura completa. Los artículos descartados fueron 134 por motivos, tales como que no estuvieran escritos en español o inglés, textos que no es posible acceder por completo o que no cumplían con los criterios de inclusión y exclusión mencionados anteriormente. (Figura Nº1)

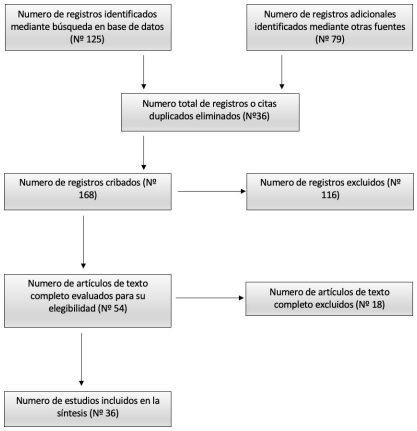

Figura Nº1. Flujograma

La investigación arrojó diversos artículos siendo principalmente de Brasil y Perú con un 36,11% y 33,33% respectivamente. Con un 13,88% se encuentra Ecuador, más abajo se ubican Argentina y Venezuela con un 5,55% y finalmente Chile y Colombia con un 2,77%, donde se vio pocas referencias debido a que no contaban con los criterios de inclusión, por la antigüedad o porque no se encontró relaciones con el tema a estudiar. (Gráfico Nº1) Entre los países donde no se encontraron estudios se encuentran: Uruguay, Paraguay y Bolivia.

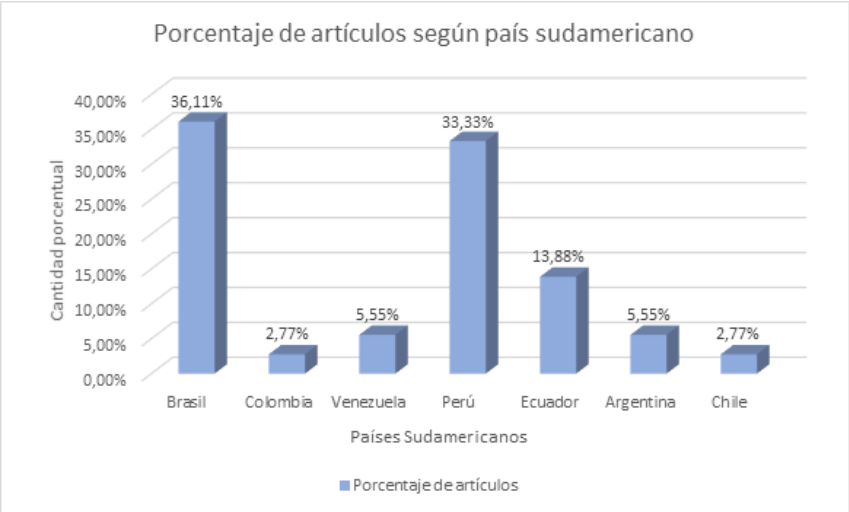

Gráfico N°1: Porcentaje de artículos según país sudamericano.

Irrigantes

Dentro de los irrigantes pulpares utilizados en pulpectomías a nivel sudamericano con un 71,42% de preferencia en relación a los 7 países de la investigación, son hipoclorito de Sodio y solución salina. Seguidas por EDTA, Ácido cítrico, clorhexidina y peróxido de hidrógeno con un 28,57%. (Gráfico 2)

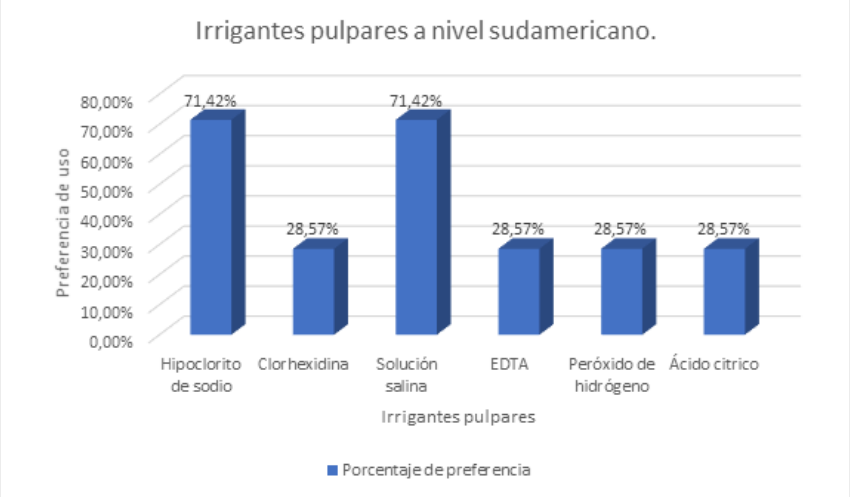

Gráfico Nº2: Irrigantes pulpares a nivel sudamericano.

En el caso de Perú estudios mencionan su preferencia por el uso de clorhexidina o hipoclorito de sodio como irrigantes de elección, siendo este último "bactericida de amplio espectro que actúa sobre patógenos gram positivos y negativos, esporas, hongos y virus" y usado desde hace más de 70 años para la desinfección y limpieza de conductos (3).

Actualmente como menciona Aliaga (3) existe una discusión sobre las concentraciones adecuadas del NaOCl (a mayor concentración, más irritante), por lo que todo dependerá del grado y porcentaje de la disolución. Este mismo estudio menciona 3 concentraciones: la solución de Dakin (NaOCl al 0.5 %), no muy usada por su corta vida e inefectividad (2), la solución de Milton (NaOCl al 1%) muy utilizada, pero no suficiente para la disolución del tejido pulpar, el NaOCl al 2.5 y al 5% inestables por su concentración mayor, sin embargo a mayor concentración los restos pulpares se disuelven mejor. Se necesitan concentraciones (>4%), y volúmenes de solución elevadas de NaOCl, para obtener un efecto desinfectante potente.

En el caso del gluconato de clorhexidina, sus concentraciones varían del 0.12%- 2% (3). No se considera irrigante principal ya que no disuelve tejido orgánico (2, 4). Se menciona el uso de solución de Hidróxido de Calcio puro o combinada con otros irrigantes (CHX o incluso agua); de solución salina para minimizar la irritación e inflamación de los tejidos, pero débil limpieza de los conductos por lo que se asocia con otros irrigantes (3,4). La solución anestésica utilizada cuando existen restos de pulpa vital o de sangrado profuso (3).

En otros casos en Perú se agrega el EDTA al 17% (agente quelante de iones metálicos), por su capacidad de remover el tejido inorgánico, el peróxido de hidrógeno (H2O2) al 3%, pero después de usarlo se debe irrigar con NaOCl para evitar la liberación del peróxido de Hidrógeno (4). Se menciona el ácido cítrico al 10%, en combinación con otras sustancias anteriormente mencionadas (4,15), para aumentar las ventajas y disminuir los efectos negativos de estas.

En Brasil, se repite el uso del hipoclorito de sodio en sus diferentes concentraciones al 1%- 2.5% (solución de Labarraque) con volúmenes aproximados de 3.6ml durante toda la instrumentación (6). La mezcla del NaOCl, es muy utilizada, como su asociación con ácido cítrico al 6% (4), más solución salina al 0.9% o solo con esta última (7), o también existen combinaciones con EDTA para remover el barro dentinario (6), aunque a veces se prefiere no realizar uso de este debido a su toxicidad en los tejidos (7). Hay un porcentaje alto que utiliza solución salina como irrigante principal o en asociación con la CHX (16).

Existen estudios que comparan los efectos del EDTA con ácido cítrico al 6%, donde mencionan que este último presenta mejor eficacia en la eliminación de la capa de frotis, sin el daño de las estructuras dentarias normales (16).

En Ecuador, la elección va por el hipoclorito de sodio, en concentraciones de 1%, 2% y 2.5% las más usadas (5). Estudios recomiendan alternar con NaOCL y solución fisiológica para aumentar los beneficios y reducir la posibilidad de contaminación (17).

En cuanto a Colombia un estudio por Hincapié, et al. (18) arrojó que el irrigante más usado según encuestas a dentistas, fue el hipoclorito de sodio (1: 5 dilución), al igual que en Venezuela, aunque este agrega la combinación con solución fisiológica o con hidróxido de calcio en agua (19).

En el caso de Argentina, se observó que la solución de elección ya sea como irrigante de inicio, complemento de instrumentación e irrigante final es la solución salina (20).

Materiales de obturación

Dentro de los materiales de obturación utilizados en pulpectomías a nivel sudamericano con un 100% lideró el ZOE y el Ca(OH)2, seguido por las pastas a base de yodoformo con un 85,71%, un poco más abajo encontramos a la mezcla de Ca(OH)2 con pastas a base de yodoformo con un 71,42% y finalmente con un 42,85% se ubican la mezcla de Ca(OH)2 con ZOE. (Gráfico 3)

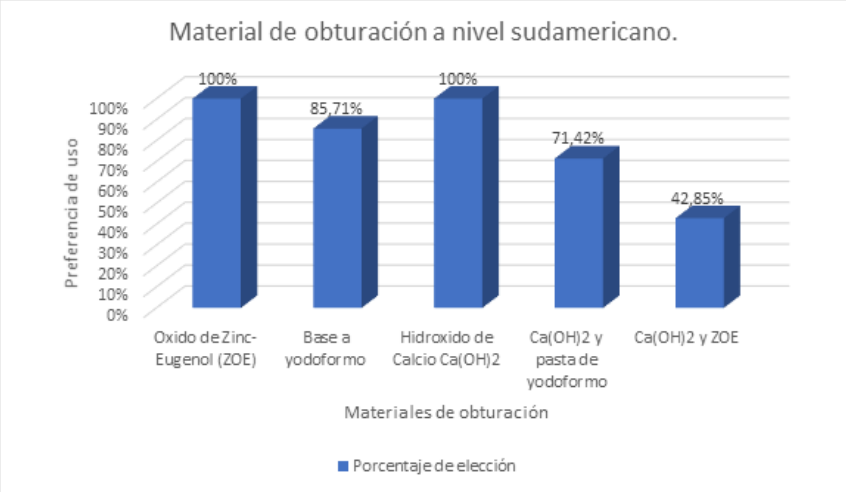

Gráfico Nº3: Materiales de obturación a nivel sudamericano.

Se inicia el análisis con Perú, donde existe una variedad en cuanto a la elección del material de obturación, dentro de los más usados, son los a base de óxido de Zinc Eugenol (ZOE) (9), a base de hidróxido de Calcio o a base de yodoformo (3).

Algunos autores sugieren el uso de los materiales que contienen yodoformo por su capacidad antimicrobiana y mejor reabsorción que los materiales a base de ZOE, pero pigmenta los dientes y es potencialmente alergénico (2). Por otra parte hasta el 2008 la AAPD recomienda las pastas a base de ZOE, por sus propiedades antimicrobianas y sedantes, pero por los efectos adversos del Eugenol, se ha restringido su uso (11). Otros profesionales recomiendan las pastas a base hidróxido de calcio, utilizado principalmente por su biocompatibilidad (13), y buena reabsorción cuando se extruye del ápice, pero rápida absorción en comparación con las raíces de los dientes temporales (2).

Como fue mencionado, en la búsqueda del material ideal, se han mezclado una variedad de componentes, ejemplo la mezcla de Ca (OH)2/yodoformo, favoreciendo el proceso de curación ayudando a prevenir la contaminación bacteriana del conducto, con éxito de hasta 100%, siendo categorizado como el más cercano al ideal (21), pero su alto costo llevó a crear Calplus, aunque faltan estudios clínicos que avalen su efectividad a largo plazo (13). Estudios alertan el uso de las pastas 3 mix u Hoshino por la posible resistencia bacteriana (compuesto de ATB: metronidazol, ciprofloxacino y minociclina) y por los cambios de coloración que puede haber en el diente si es extravasado (15, 22).

En cuanto a Brasil, se siguen las recomendaciones de la AAPD y del Reino Unido, donde aconsejan utilizar Óxido de Zinc Eugenol, materiales a base de hidróxido de Ca, y recientemente se agregó el uso de pastas presentadas por el profesor Guedes Pinto (6). Actualmente las pastas a base de hidróxido de calcio y yodoformo se utilizan más para obturar los dientes temporales, reduciendo la preferencia por ZOE (16), debido a su acción antimicrobiana limitada y ritmo de reabsorción más lento que las raíces de los dientes temporales (6,7). En este país se han hecho diversas mezclas, entre estas la adición de pastas de hidróxido de calcio junto con pastas a base de óxido de Zinc, generando preparaciones como el Calen ®/ Pasta ZO (7).

Un estudio realizado por Bergoli et al. (23) mediante encuestas, concluye que la pasta de yodoformo fue la preferida por las escuelas brasileñas como material de relleno, seguido por las pastas de hidróxido de calcio y luego las pastas ZOE.

En Ecuador se utiliza principalmente la pasta de óxido de zinc-eugenol y la pasta yodoformica mezclada con hidróxido de calcio (5). Entre estas pastas existen variantes, como lo es la pasta vitapex, pasta KRI, Guedes-Pinto, Pasta tri antibiótica o más conocida en otros países como pasta 3Mix y la pasta CTZ (12).

En Venezuela, Argentina y Chile las preferencias se repiten, es decir óxido de zinc eugenol (ZOE), hidróxido de calcio y pasta yodoformada (19,20,24). Se potencia las recomendaciones del uso de pasta yodoformica y mucho más reciente la mezcla de esta con hidróxido de calcio, el Vitapex® y metapex®; existen otras pastas que a los componentes anteriores le adicionan óxido de zinc para crear la pasta Endoflas, con el objetivo de aumentar las propiedades de cada compuesto (14).

Finalmente en Colombia donde tanto dentistas generales, como odontopediatras prefirieron el uso de ZOE e hidróxido de calcio, disminuyendo el uso del ZOE por sus variadas desventajas (18).

DISCUSIÓN

Luego del análisis de los artículos de esta revisión sistemática exploratoria se encontró que existen varios puntos en los cuales no se ha llegado a un consenso.

Es importante destacar que, dentro de esta investigación, se estudiaron 7 países, don-

de Brasil lideró junto a Perú la cantidad de artículos incluidos, seguido por Ecuador, Argentina y Venezuela, y al último Chile y Colombia, donde no se encontraron mayores resultados.

Se logró reconocer que los irrigantes más utilizados a nivel sudamericano, son el Hipoclorito de sodio y la solución salina (usados en 5 de los 7 países), seguida por la CHX, EDTA, peróxido de hidrógeno y el ácido cítrico. En cuanto al hipoclorito de sodio, estudios tales como el de Seminario Rodríguez (7), indica que sus concentraciones elevadas (>4%) y volúmenes de solución elevados son necesarios para mantener un efecto desinfectante. Estudios como Bergoli et al. (23) avalan dicha información, donde señala la eficacia de eliminar tejido orgánico al 1% a diferencia de la solución al 0,5%. A su vez se observó la preferencia por el uso de la solución salina a pesar de que no posee propiedades bactericidas ni de solvente del tejido orgánico, es por esto que varios países la asocian con otras sustancias para mejorar sus efectos (23). Además, se debe tener en cuenta su alto riesgo de contaminación si existe manipulación incorrecta (3).

Entre los materiales de obturación de preferencia, se observó que los más usados fueron ZOE e Hidróxido de calcio (usado en los 7 países), le siguen los materiales a base de yodoformo, mezclas de Ca(OH)2 con pastas a base de yodoformo y finalmente la mezcla de Ca(OH)2 con ZOE. Como se mencionó anteriormente el ZOE, fue el primer y único material obturador hasta el 2008 (3). Dentro de sus ventajas tenemos sus capacidades antimicrobianas, antiinflamatorias y sedantes (2), además de su sencilla aplicación, lo cual facilita el tratamiento (9). Por el contrario, sus desventajas estudios tales como Aliaga et al (3), y Seminario Rodríguez (2) mencionan al Eugenol como un componente irritante y/o alérgeno de tejidos periapicales, además de interferir en la polimerización de otros materiales, agregado a su lenta reabsorción que difiere con la reabsorción del diente temporal, lo cual lo alejan de ser un material ideal.

Por otro lado se menciona el uso de hidróxido de calcio como otro de los materiales más utilizados. Además de ser un sellador de conductos se puede utilizar como restauración intermedia (3), en los estudios de Álvarez et al (13) y Andrade et al (6) lo citan como un medicamento altamente biocompatible con los tejidos e inductor de tejido mineralizado activando los procesos de calcificación (5). Dentro de sus desventajas tenemos su baja radiopacidad, reabsorción más rápida que la del diente temporal, asimismo generar reabsorción interna (2,3), su hidrosolubilidad, falta de viscosidad y presentar alto escurrimiento por lo que se convierte en un material de difícil manejo (14).

Una limitación importante dentro de la elaboración de este artículo, se presentó en la proporcionalidad de la evidencia analizada, debido a la falta de estudios en algunos países. En este caso, los criterios de inclusión y exclusión fueron claves para llevar a cabo la investigación, sobre todo al momento de realizar el flujograma de selección.

Se sugiere en un futuro, la realización de más estudios clínicos referentes al tema, para asi obtener datos más confiables y fidedignos, sobre los materiales de obturacion e irrigantes pulpares más usados en Sudamérica y así generar una conclusión con bases de lo expuesto (25), sobre todo en países con deficiencia o nula cantidad de información.

CONCLUSIÓN

Preservar los dientes temporales hasta su exfoliación fisiológica es fundamental, es por esto que han surgido diversos tratamientos para casos de injuria pulpar, como lo es la pulpectomía.

Mediante esta revisión sistemática exploratoria, se encontró que los irrigantes pulpares, más utilizados en Sudamérica, son el hipoclorito de sodio en sus diferentes concentraciones, y la solución salina, donde muchos estudios recomiendan su uso en conjunto. Por su parte, dentro de los materiales de obturación más empleados, destaca el ZOE y el Hidróxido de calcio. Sin embargo en la búsqueda del material ideal, se han realizado múltiples mezclas de pastas, las cuales han ido ganando espacio en el mercado continental.

Queda en evidencia la falta de estudios que indiquen cual es el material mas eficaz. A pesar de existir un protocolo universal para pulpectomías no se ha logrado un consenso del material ideal entre diversas organizaciones de odontología, incluso en Sudamerica. Dejando en manos del odontólogo la elección de estos, considerando siempre lo más cercano al ideal.

DECLARACION CONFILCTO DE INTERES

Se declara que los autores no presentan conflictos de interés o éticos. No recibieron algún tipo de financiamiento para el presente estudio.

AGRADECIMIENTOS

Agradecemos en primera instancia a los docentes que fueron parte de nuestra formación universitaria, y aquellos que nos motivaron a seguir en ella, a nuestra familia por su constante sacrificio, entrega y apoyo incondicional. Así mismo agradecemos a todo nuestro círculo cercano, que se hicieron presentes.

REFERENCIAS BIBLIOGRÁFICAS

Arœjo Trigueiro Camposi F, F‡tima Gab'nio Siqueira M, Lima Arrias Ribeiro I, Andrade Silva S, Badœ de Sousa Oleg‡rio I. Preval ncia da terapia pulpar em dentes dec'duos realizada na Cl'nica Escola de Odontologia do UNIPæ. Rev Cuba estomatol [Internet]. 2016 [citado Mayo 10, 2021];78–85. Disponible en: http://scielo.sld.cu/scielo.php?script=sci_arttext&pid=S0034-75072016000300001

Seminario Rodr'guez CM. Diagn—stico y tratamiento pulpar en dentici—n decidua y permanente joven. Repos Inst - UIGV [Internet]. 2019 Mar. 13 [citado Mayo 11, 2021]; 1–36. Disponible en: http://repositorio.uigv.edu.pe/ha ndle/20.500.11818/5115

Aliaga Pariona JU, Cruz Navarro SP. Manejo de terapia pulpar, pulpotom'a, pulpectom'a, apicoformaci—n [Internet]. Repositorio Institucional - UIGV. Lima: Universidad Inca Garcilaso de la Vega; 2017 Sep. [citado Mayo 8, 2021]. Disponible en: http://repositorio.uigv.edu.pe/ha ndle/20.500.11818/1507

Valarezo Bravo TL, Villalta Torres MJ. Revisi—n bibliogr‡fica del calen / ZO como material obturador en pulpectom'as. Rev RECI AMUC [Internet]. 2020 Oct. 6 [citado Mayo 10, 2021];4(3):375–88. Disponible en: https://reciamuc.com/index.php/ RECIAMUC/article/view/536/84 1

Corral Pe–afiel DF. Evaluaci—n cl'nica y radiogr‡fica de una pasta acuosa de hidr—xido de calcio - yodoformo en el tratamiento de piezas primarias necr—ticas

(seguimiento de tres meses). Odontol Act Rev Cient'fica [Internet]. 2018 Mar. 22 [citado Mayo 10, 2021];1(1):66-71. Disponible en: https://oactiva.ucacue.edu.ec/ in dex.php/oactiva/article/view/194/320

Andrade Massara ML, Faraco Junior IM, Filho PN, Borba deAraœjo F, Percinoto C. Terapia pulpar en dientes primarios y permanentes de j—venes. Man Ref para Procedimientos Cl'nicos en Odontopediatr'a [Internet]. 2019 [citado Mayo 10, 2021] ; 17: Cap'tulo 17 (p‡g. 155). Disponible en: http:// www.colegiodentistas.org/ sitCol/wp-content/uploads/2020/ 10/17.-Terapia-pulpar-en-diente s-primarios-y-permanentes-j—ve nes.pdf

Cassol DV, Duarte ML, Pintor AVB, Barcelos R, Primo LG. Iodoform Vs calcium hydroxide/zinc oxide based pastes: 12-month findings of a randomized controlled trial. Braz Oral Res [Internet]. 2019 [citado Mayo 8, 2021];33. Disponible en: https:// doi.org/10.1590/1807-31 07bor-2019. vol33.0002

Pasache Gutierrez AC. Tratamiento pulpar en dientes deciduos con pasta Guedes Pinto modificada. Repos Tesis - UNMSM [Internet]. 2017 [citado May 10, 2021]; Disponible en: https://cybertesis.unmsm. edu.p e/handle/20.500.12672/6006

Villasante Villalta RM. Pulpectom'a con pasta CTZ en paciente con periodontitis apical cr—nica [Internet]. Universidad Nacional Mayor de San Marcos. Universidad Nacional Mayor de San Marcos; 2019 [citado Mayo 10, 2021]. Disponible en: https://cybertesis.unmsm.edu.p e/handle/20.500.12672/11332

Sancas MC, Pintor AVB, Neves AB, Primo LG. Success frequency of root canal filling materials most used in pediatric dentistry. Rio Janeiro Dent J (Revista Cient'fica do CRO-RJ) [Internet]. 2018 [citado Mayo 10, 2021];3(3):2–8. Disponible en: https://www.researchgate. net/pu blication/337521859_Success_f requency_of_root_canal_filling_ materials_ most_used_in_pediat ric_dentistry

Rojas Apaza Z. Pulpectom'a con pasta yodoformada en paciente con hidrocefalia congŽnita. Univ Nac Mayor San Marcos [Internet]. 2018 [citado Mayo 10, 2021]; Disponible en: https://cybertesis.unmsm.edu.p e/handle/20.500.12672/8752

Meca Palacios M. Evaluaci—n de la eficacia del uso de la pasta triantibi—tica como material de obturaci—n en piezas deciduas con necrosis pulpar, en la Cl'nica de Odontopediatr'a. Facultad Piloto de Odontolog'a Periodo Lectivo 2014- 2015. 2015 [citado Mayo 10, 2021];83. Disponible en: http://repositorio.ug.edu.ec/han dle/redug/17507

Alvarez Vidigal E, Lugo J, Solis M, Pineda Garc'a JG. Pasta de hidr—xido de calcio/ yodoformo en pulpectom'as de dientes deciduos: Reporte de caso con seguimiento de seis meses. 2020 [citado Mayo 10, 2021];63–72. Disponible en: https://www. researchgate.net/publication/345981782_ Pasta_de_hidroxido_de_calcioyodoformo_en_pulpectomias_de_dientes_deciduos_Reporte_de_caso_con_seguimiento_de_seis_meses

Fern‡ndez Cortina TJ. Patolog'as pulpares y tratamientos endod—nticos en dientes primarios. estudios de casos [Internet]. 2013 [citado Mayo 11, 2021] Disponible en: http://saber.ucv.ve/handle/1234 56789/4054

Soto EK, Espinoza A. Efectividad de la pasta ctz en tratamiento pulpares no instrumentados en ni–os de 3 a 8 a–os en el centro de salud Aparicio Pomares Hu‡nuco 2017 [Internet]. Universidad de Hu‡nuco. Universidad de Hu‡nuco Facultad; 2018 [citado Mayo 11, 2021]. Disponible en: http://repositorio.udh.edu.pe/ha ndle/123456789/1231

Paranhos MC, Pires CW, Lenzi TL, Casagrande L, Rocha RO. Graduate and undergraduate teaching of primary tooth pulpectomy: A comparison among Brazilian dental schools. Pesqui Bras Odontopediatria Clin Integr [Internet]. 2019 [citado Mayo 8, 2021];19(1):4067. Disponible en: https://www.scielo.br/scielo.php?script=sci_ arttext&pid=S1983- 46322019000100305

Valverde, Coloma AN; Araujo S‡nchez JV. Prevalencia de pulpectom'as en ni–os de 5 a 12 a–os, en la cl'nica de Odontopediatr'a de la Facultad de Odontolog'a de la UCE, en el periodo abril-agosto del 2016 [Internet]. Vol. 2017, Universidad Central Del Ecuador. Quito: UCE; 2017 [citado Mayo 11, 2021]. Disponible en: http://www.dspace.uce.edu.ec/h andle/25000/13768

HincapiŽ S, Fuks A, Mora I, Bautista G, Socarras F. Teaching and practical guidelines in pulp therapy in primary teeth in Colombia - South America. Int J Paediatr Dent [Internet]. 2015 Mar. 1 [citado Mayo8, 2021];25(2):87–92. Disponible en: https://onlinelibrary.wiley.com/do i/ full/10.1111/ipd.12103

Salas C. M, Simancas Pereira Y, Agreda M. La pasta iodoformada como tratamiento del absceso dentoalveolar cr—nico reagudizado. Caso cl'nico. Rev Odontol—gica Los Andes [Internet]. 2011 [citado Mayo 11, 2021];6(1):67–75. Disponible en: http://www.saber.ula.ve/handle/ 123456789/33988

Quintero de Lucas G, Discacciatti de L'rtora MS, Escobar M, Cardoso ML. Evaluaci—n cl'nica y radiogr‡fica de distintas pastas de obturaci—n radicular en dientes primarios. Rev Fac Odontol Univ Nac (C—rdoba) [Internet]. 2012 Feb. 18 [citado Mayo 10, 2021];5(1):7. Disponible en: http://revistas.unne.edu.ar/index.php/rfo/article/ view/1700

Hern‡ndez Hern‡ndez JF. Manejo odontopedi‡trico y tratamiento pulpar con Vitapex en un paciente con s'ndrome de Sotos [Internet]. Universidad Nacional Mayor de Sa Marcos.; 2018 [citado Mayo 11,2021]. Disponible en: https://cybertesis.unmsm. edu.pe/handle/20.500.12672/9037

Ruiz T, Andres O. Pulpectomia con pasta de Hoshino modificado reporte de un caso [Internet]. Universidad Peruana Los Andes; 2020 Nov. [citado Mayo 11, 2021]. Disponible en: http://repositorio.upla.edu.pe/ha ndle/20.500.12848/1955

Bergoli AD, Primosch RE, de Araujo FB, Ardenghi TM, Casagrande L. Pulp therapy in primary teeth - Profile of teaching in Brazilian Dental Schools. J Clin Pediatr Dent [Internet]. 2010 Dec. 1 [citado Mayo 8, 2021];35(2):191–5. Disponible en: https:// pubmed.ncbi.nlm.nih.gov/21417123/

Serie gu'as cl'nicas MINSAL. Salud oral integral para ni–os y ni–as de 6 a–os [Internet]. 2013 [citado Mayo 9, 2021]. Disponible en: https://diprece.minsal.cl/wrdprss_minsal/wp-content/uploads/2014/12/Salud-Oral-Integral-ni–os- y-ni–as-6-a–os.pdf

Barja Fidalgo F, Moutinho Ribeiro M, Oliveira MAA, Oliveira BH. A Systematic Review of Root Canal Filling Materials for Deciduous Teeth: Is There an Alternative for Zinc Oxide-Eugenol? ISRN Dent [Internet]. 2011 Oct. 24 [citado Mayo 8, 2021];2011:1–7. Disponible en:https://pubmed.ncbi.nlm.nih. gov/21991471/

ANEXOS

CARACTERÍSTICAS DE LOS ESTUDIOS (Tabla N¼1)

ARTÍCULOS SELECCIONADOS						
N°	Título	Base de datos	Año	País	Autores	Variable estudiada
1	Manejo de terapia pulpar, pulpotomía, pulpectomía, apicoformación	Repositorio/ Literatura Gris	2017	Perú	Aliaga Pariona, John Ulises de la Cruz Navarro, Sandra Paola	Sudamérica. Pulpectomía. Tratamiento pulpar. Dentición temporal. Irrigantes pulpares. Materiales de obturación.
2	Pasta de hidróxido de calcio/yodoformo en pulpectomías de dientes deciduos: Reporte de caso con seguimiento de seis meses	Scielo	2020	Perú	Alvarez Vidigal, Evelyn Lugo, Jocelyn Solis, Maria Pineda García, Johana Georgette	Sudamérica. Pulpectomía. Materiales de obturación.
3	Terapia pulpar en dientes primarios y permanentes de jóvenes.	Repositorio/ Literatura Gris	2014-2020	Brasil	Andrade Massara, Maria de Lourdes Faraco Junior, Italo Medeiros Filho, Paulo Nelson Borba de Araújo, Fernando Percinoto, Célio	Sudamérica. Tratamiento pulpar. Irrigantes pulpares. Materiales de obturación.
4	A Systematic Review of Root Canal Filling Materials for Deciduous Teeth: Is There an Alternative for Zinc Oxide-Eugenol?	PubMed	2011	Brasil	Barja-Fidalgo, Fernanda Moutinho-Ribeiro, Michele Oliveira, Maria Angelina Amorim Oliveira, Branca Heloísa de	Sudamérica. Materiales de obturación.
5	Tratamientos pulpares en dientes primarios / Pulp therapies in primary teeth	LILACS	2015	Argentina	Basso, Martha Lourdes Aizaga, Marcela	Sudamérica. Tratamiento pulpar. Dentición temporal.
6	Pulp therapy in primary teeth - Profile of teaching in Brazilian Dental Schools	PubMed	2010	Brasil	Bergoli, Anieli Dossa Primosch, Robert Eliot De Araujo, Fernando Borba Ardenghi, Thiago Mac Hado Casagrande, Luciano	Sudamérica. Irrigantes pulpares. Materiales de obturación.

7	ZOE paste pulpectomies outcome in primary teeth: A systematic review	PubMed	2011	Brasil	Barcelos, R. Santos, M. P.A. Primo, L. G. Luiz, R. R. Maia, L. C.	Sudamérica. Materiales de obturación.
8	The influence of smear layer removal on primary tooth pulpectomy outcome: A 24-month, double-blind, randomized, and controlled clinical trial evaluation	PubMed	2012	Brasil	Barcelos, Roberta Tannure, Patricia Nivoloni Gleiser, Rogerio Luiz, Ronir Raggio Primo, Laura Guimarães	Sudamérica. Pulpectomía. Irrigantes pulpares. Materiales de obturación.
9	Efectividad clínica y radiográfica de dos pastas antibióticas empleadas en necrosis pulpar en niños de un hospital nacional del Perú	LILACS	2014	Perú	Calixto-Chanca, Katherin Correa-Olaya, Eufemia Anchelia-Ramírez , Shilla	Sudamérica. Pulpectomía. Materiales de obturación.
10	Iodoform Vs calcium hydroxide/zinc oxide based pastes: 12-month findings of a randomized controlled trial	Scielo	2019	Brasil	Cassol, Daniele Vieira Duarte, Maysa Lannes Pintor, Andrea Vaz Braga Barcelos, Roberta Primo, Laura Guimarães	Sudamérica. Irrigantes pulpares. Materiales de obturación.
11	Pulpectomía con pasta de Hoshino modificado reporte de un caso	Literatura gris/ Repositorio	2018	Ecuador	Corral Peñafiel, David Francisco	Sudamérica. Pulpectomía. Tratamiento pulpar. Irrigantes pulpares. Materiales de obturación.
12	Prevalência da terapia pulpar em dentes decíduos realizada na Clínica Escola de Odontologia do UNIPÊ	SciELO	2016	Brasil/ Cuba	de Arújo Trigueiro Camposi, Fernanda de Fátima Gabínio Siqueira, Maria Lima Arrias Ribeiro, Isabella Andrade Silva, Silmara Badú de Sousa Olegário, Ivana	Sudamérica. Tratamiento pulpar. Materiales de obturación.
13	Patologías pulpares y tratamientos endodónticos en dientes primarios. estudios de casos	Literatura gris/ Repositorio	2013	Venezuela	Fernández Cortina, Teresita de Jesús	Sudamérica. Pulpectomía. Tratamiento pulpar. Dentición temporal. Materiales de obturación.
14	Determinar el tratamiento de pulpectomía en dientes deciduos como mantenedor de espacios en niños de 5 a 6 años en la Clínica de Odontopediatría en la Facultad de Odontología	Literatura gris Repositorio	2014	Ecuador	González Toro, Wilmer Ecuador,	Sudamérica. Pulpectomía. Dentición temporal. Irrigantes pulpares. Materiales de obturación.

15	Manejo odontopediátrico y tratamiento pulpar con Vitapex en un paciente con síndrome de Sotos	Literatura gris/ Repositorio	2018	Perú	Hernández Hernández, Jesús Francisco	Sudamérica. Materiales de obturación.
16	Teaching and practical guidelines in pulp therapy in primary teeth in Colombia - South America	PubMed	2015	Colombia	Hincapié, Sandra Fuks, Anna Mora, Ingrid Bautista, Gloria Socarras, Fernanda	Sudamérica. Irrigantes pulpares. Materiales de obturación.
17	Frecuencia de Pulpectomía, niños de 5-8 años de edad. Facultad Piloto de Odontología, clínica de Odontología Infantil III periodo 2014-2015	Literatura gris/ Repositorio	2014	Ecuador	Luna Delgado, Sofía Alejandra	Pulpectomía Tratamiento pulpar Materiales de obturación Sudamérica
18	Efficacy of Calcium Hydroxide in the Endodontic Treatment of Primary Teeth: Six Years of Follow-up	LILACS	2012	Brasil	Massara, Maria de Lourdes Andrade; Tavares, Warley Luciano Fonseca; Noronha, Júlio Carlos; Henriques, Luiz Carlos Feitosa; Ribeiro Sobrinho, Antônio Paulino.	Sudamérica. Materiales de obturación. Irrigantes pulpares.
19	Evaluación de la eficacia del uso de la pasta triantibiótica como material de obturación en piezas deciduas con necrosis pulpar, en la Clínica de Odontopediatría. Facultad Piloto de Odontología Periodo Lectivo 2014- 2015	Literatura gris/ Repositorio	2015	Ecuador	Meca Palacios, Marìa	Tratamiento pulpar Sudamérica Pulpectomía Materiales de obturación. Irrigantes pulpares
20	Salud oral integral para niños y niñas de 6 años	Literatura Gris	2013	Chile	MINSAL	Tratamiento pulpar Pulpectomía Materiales de obturación.
21	Tratamiento pulpar en dientes deciduos con pasta Guedes Pinto modificada	Literatura gris/ Repositorio	2017	Perú	Pasache Gutierrez, Carmen Anny	Sudamérica Materiales de obturación
22	Graduate and undergraduate teaching of primary tooth pulpectomy: A comparison among Brazilian dental schools	SciELO	2019	Brasil	Paranhos, Maria Clara Pires, Carine Weber Lenzi, Tathiane Larissa Casagrande, Luciano Rocha, Rachel de Oliveira	Sudamérica Materiales de obturación Irrigantes pulpares. Pulpectomía.
23	Eighteen-month clinical and radiographic evaluation of two root canal-filling materials in primary teeth with pulp necrosis secondary to trauma	PubMed	2011	Brasil	Pinto, Daniela Nunes de Sousa, Denise Lins Araújo, Rebecca Bastos Rocha Moreira-Neto, José Jeová Siebra	Sudamérica Materiales de obturación Irrigantes pulpares. Dentición temporal
24	Evaluación clínica y radiográfica de distintas pastas de obturación radicular en dientes primarios	Literatura gris/ Repositorio	2012	Argentina	Quintero de Lucas, Gabriela Discacciatti de L'rtora, Maria Susana Escobar, Miguel Cardoso, Maria Lorena	Sudamérica Dentición temporal Pulpectomía Materiales de obturación.
25	"Materiales de obturación para pulpectomía instrumentada y no instrumentada en dentición primaria"	Literatura gris/ Repositorio	2019	Perú	Ramírez Yñonán, Wendy Melissa	Sudamérica Dentición temporal Materiales de obturación.
26	Pulpectomía con pasta yodoformada en paciente con hidrocefalia congénita	Literatura gris/ Repositorio	2018	Perú	Rojas Apaza, Zenaida	Sudamérica Pulpectomía Materiales de obturación

27	La pasta iodoformada como tratamiento del absceso dentoalveolar crónico reagudizado. Caso clínico	Literatura gris/ Repositorio	2011	Venezuela	Salas C., María Simancas Pereira, Yanet Agreda, Morelia	Sudamérica Pulpectomía Materiales de obturación. Dentición temporal Irrigantes pulpares
28	Success frequency of root canal filling materials most used in pediatric dentistry	Literatura gris/ Repositorio	2018	Brasil	SANCAS, Mariana Coutinho PINTOR, Andrea Vaz Braga NEVES, Aline Borburema PRIMO, Laura Guimarães	Sudamérica Pulpectomía Dentición temporal Materiales de obturación.
29	Diagnóstico y tratamiento pulpar en dentición decidua y permanente joven	Literatura gris/ Repositorio	2019	Perú	Seminario Rodríguez, Carla Mónica	Sudamérica. Pulpectomía. Tratamiento pulpar. Dentición temporal. Irrigantes pulpares. Materiales de obturación.
30	Efectividad de la pasta ctz en tratamiento pulpares no instrumentados en niños de 3 a 8 años en el centro de salud aparicio pomares huánuco 2017	Repositorio/ Literatura Gris	2018	Perú	Soto, Elly Karina Espinoza, Anibal	Sudamérica Pulpectomía Tratamiento pulpar Materiales de obturación.
31	Long-term Outcomes of Primary Tooth Pulpectomy With and Without Smear Layer Removal: A Randomized Split-mouth Clinical Trial	Scopus	2011	Brasil	Tannure, Patricia Nivoloni ; Azevedo, Camilla Pontes; Barcelos, Roberta; Gleiser, Rogerio; Primo, Laura Guimarães	Sudamérica Pulpectomía Dentición temporal Irrigantes pulpares
32	Pulpectomies with smear layer removal in primary anterior teeth - Five years of follow up	Scopus	2011	Brasil	Tannure, Patricia Nivoloni Barcelos, Roberta Götze, Gabriela da Rosa Azevedo, Camilla Pontes Gleiser, Rogerio Primo, Laura Guimarães	Sudamérica Pulpectomía Irrigantes pulpares Dentición temporal Materiales de obturación
33	Pulpectomía con pasta de Hoshino modificado reporte de un caso	Literatura gris Repositorio	2020	Perú	Teran Ruiz, Y Andres Oscar	Sudamérica. Pulpectomía. Materiales de obturación.
34	Prevalencia de pulpectomías en niños de 5 a 12 años, en la clínica de Odontopediatría de la Facultad de Odontología de la UCE, en el periodo abril-agosto del 2016	Repositorio/ Literatura Gris	2017	Ecuador	Valverde, Coloma / Alba, Narcisa / Araujo, Sánchez/ Janina, Victoria	Sudamérica Pulpectomía Irrigantes pulpares Materiales de obturación
35	Revisión bibliográfica del calen / ZO como material obturador en pulpectomías.	Literatura gris/ Repositorio	2020	Ecuador	Valarezo Bravo, Tannya Lucila ; Mayra Juliana Villalta Torres	Sudamérica Pulpectomía Irrigantes pulpares Materiales de obturación.
36	Pulpectomía con pasta CTZ en paciente con periodontitis apical crónica	Repositorio/ Literatura Gris	2019	Perú	Villasante Villalta, Rocio Margoth	Sudamérica Pulpectomía Materiales de obturación

HALLAZGO DE LOS ESTUDIOS (Tabla ¼2)

Nº	ARTÍCULO	AUTORES	HALLAZGO
1	Manejo de terapia pulpar, pulpotomía, pulpectomía, apicoformación	Aliaga Pariona, John Ulises de la Cruz Navarro, Sandra Paola	Existen diversos materiales con los que se puede obturar pulpectomías en la dentición temporal. En búsqueda de mejorar las propiedades de los materiales de obturación y llegar al ideal, comenzó la mezcla de estos mismos para aumentar las ventajas y disminuir las desventajas de cada material. La irrigación es un paso necesario para tener un área de reparación libre de microorganismos que afecten su éxito Para la desinfección se debe utilizar solución salina en piezas vitales; y Gluconato de clorhexidina o Hipoclorito de sodio en piezas necróticas
2	Pasta de hidróxido de calcio/ yodoformo en pulpectomías de dientes deciduos: Reporte de caso con seguimiento de seis meses	Alvarez Vidigal, Evelyn Lugo, Jocelyn Solis, Maria Pineda García, Johana Georgette	Existen diversos materiales utilizados para la obturación de conductos radiculares de dientes deciduos como: pasta de óxido de zinc (ZOE), pasta de hidróxido de calcio ($Ca(OH)_2$), pasta de hidróxido de calcio/yodoformo (Ca (OH)2 /yodoformo), pasta de ZOE con yodoformo y pasta de ZOE con (OH)2 / yodoformo), pero no hay una evidencia conclusiva sobre cual es superior a otro.
3	Terapia pulpar en dientes primarios y permanentes de jóvenes.	Andrade Massara, Maria de Lourdes Faraco Junior, Italo Medeiros Filho, Paulo Nelson Borba de Araújo, Fernando Percinoto, Célio	Según la evaluación crítica de la literatura, se compara el material de obturación ZOE con otros materiales como el hidróxido de Ca o pasta de Yodoformo, sin embargo aunque parece haber un nivel moderado de evidencia para apoyar el uso tanto de ZOE como de pasta de yodoformo (con hidróxido de calcio), se necesitan más ensayos clínicos, antes de llegar a una conclusión confiable sobre el mejor material de obturación del conducto radicular para dientes temporales.
4	A Systematic Review of Root Canal Filling Materials for Deciduous Teeth: Is There an Alternative for Zinc Oxide-Eugenol?	Barja-Fidalgo, Fernanda Moutinho-Ribeiro, Michele Oliveira, Maria Angelina Amorim Oliveira, Branca Heloísa de	Dentro de los diferentes ensayos clínicos analizados sobre materiales de obturación se observó éxito tanto de Vitapex como de ZOE, con algunas variaciones en los casos debido a la reabsorción del material extruido que benefician al Vitapex, en otro caso benefician al ZOE debido a la necesidad de retratamiento por la reabsorción del mismo.
5	Tratamientos pulpares en dientes primarios / Pulp therapies in primary teeth	Basso, Martha Lourdes Aizaga, Marcela	En el mercado actual existen diferentes técnicas a la hora de realizar tratamiento pulpar pero ninguna ha llegado a un consenso a nivel mundial. La literatura dental relacionada con esta área ofrece escasa o casi nula evidencia para sustentar las diferentes técnicas y constantemente señalan la necesidad de nuevos y rigurosos estudios que la avalen.
6	Pulp therapy in primary teeth - Profile of teaching in Brazilian Dental Schools	Bergoli, Anieli Dossa Primosch, Robert Eliot De Araujo, Fernando Borba Ardenghi, Thiago Mac Hado Casagrande, Luciano	Estudio que compara el uso de solución salina versus hipoclorito de sodio. La primera sigue siendo enseñada comúnmente como irrigante de elección en pulpas vitales a su vez en caso de pulpa necrótica se prefiere el uso de hipoclorito de sodio. Siguiendo esta línea, otro estudio comparó las concentraciones del hipoclorito, siendo al 1% capaz de eliminar completamente los residuos orgánicos de la pulpa.
7	ZOE paste pulpectomies outcome in primary teeth: A systematic review	Barcelos, R. Santos, M. P.A. Primo, L. G. Luiz, R. R. Maia, L. C.	El óxido de zinc y la pasta de eugenol, el hidróxido de calcio y la pasta de yodoformo son los materiales de obturación más utilizados, para dientes temporales. Otras combinaciones como de Hidróxido de Ca con pasta de yodoformo, tales como el Sealapex y vitapex ultimamente usados, también han demostrado resultados favorables en su uso
8	The influence of smear layer removal on primary tooth pulpectomy outcome: A 24-month double-blind, randomized, and controlled clinical trial evaluation	Barcelos, Roberta Tannure, Patricia Nivoloni Gleiser, Rogerio Luiz, Ronir Raggio Primo, Laura Guimarães	Estudio que compara la eliminación de la capa de frotis con múltiples irrigantes pulpares en dientes temporales, tales como: hipoclorito de sodio al 2,5% (NaOCl), ácido cítrico al 6% y solución fisiológica al 0,9%. Todos mostraron un tratamiento exitoso, luego de un seguimiento de 24 meses.

9	Efectividad clínica y radiográfica de dos pastas antibióticas empleadas en necrosis pulpar en niños de un hospital nacional del Perú	Calixto-Chanca, Katherin Correa-Olaya, Eufemia Anchelia-Ramírez, Shilla	Al no existir un material de obturación ideal la elección de cual usar queda en manos del profesional, evaluando ventajas y desventajas. En el caso del estudio realizado de comparar radiográficamente la pasta CTZ y la pasta Guedes-pinto en casos de necrosis pulpar, siendo ambas favorables al finalizar los tratamientos, pero se evidenciaron estos cambios favorables en menor tiempo en caso de la pasta CTZ.
10	Iodoform Vs calcium hydroxide/zinc oxide based pastes: 12-month findings of a randomized controlled trial	Cassol, Daniele Vieira Duarte, Maysa Lannes Pintor, Andrea Vaz Braga Barcelos, Roberta Primo, Laura Guimarães	El objetivo de este estudio fue investigar el rendimiento clínico y radiográfico de las pulpectomías utilizando: pasta de yodoformo y pasta de hidróxido de calcio / óxido de zinc (Calen® / ZO), eligiendo el ácido cítrico al 6% como irrigante principal. A los 12 meses se vió un tratamiento exitoso, independientemente del material de obturación radicular utilizado.
11	Evaluación clínica y radiográfica de una pasta acuosa de hidróxido de calcio - iodoformo en el tratamiento de piezas primarias necróticas (seguimiento de tres meses)	Corral Peñafiel, David Francisco	La presencia de lesiones periapicales en dientes deciduos condiciona el éxito del tratamiento. En búsqueda de mejorar, en este estudio se utilizó pasta de hidróxido de calcio iodoformada, la cual tuvo éxito a 120 días del tratamiento, ausencia de dolor y reparación ósea. Deja en claro el estudio, el considerar el material de obturación en relación con el tiempo del recambio dentario.
12	Prevalência da terapia pulpar em dentes decíduos realizada na Clínica Escola de Odontologia do UNIPÊ	de Arújo Trigueiro Camposi, Fernanda de Fátima Gabínio Siqueira, Maria Lima Arrias Ribeiro, Isabella Andrade Silva, Silmara Badú de Sousa Olegário, Ivana	En esta investigación se evaluó las diversas terapias pulpares para los dientes deciduos y su importancia en la mantención de la dentición temporal en condiciones anatómicas y funcionales hasta el momento de su exfoliación fisiológica. Con esto se concluyó que la pulpectomía fue el tratamiento pulpar invasivo más prevalente.
13	Patologías pulpares y tratamientos endodónticos en dientes primarios. estudios de casos	Fernández Cortina, Teresita de Jesús	En este artículo se recalca lo importante de conservar los dientes deciduos con patología pulpar hasta su recambio fisiológico. Se basó el estudio en la obturación con diferentes materiales en distintos casos siendo el Metapex el de elección, siguiéndolo el Vitapex y Maisto en menos porcentaje a pesar de ser los materiales según protocolo para dientes anteriores.
14	Determinar el tratamiento de pulpectomía en dientes deciduos como mantenedor de espacios en niños de 5 a 6 años en la Clinica de Odontopediatría en la Facultad de Odontologia	Gonzalez Toro, Wilmer Ecuador	Al momento de realizar la pulpectomía se evalúa la las características actuales del diente y si este cumple con las condiciones necesarias se indica el tratamiento pulpar. En este caso se realizó el estudio con irrigación de hipoclorito al 2% a diferencia de otros casos que prefieren concentraciones del 1 o 0,5%, posterior obturación y seguimiento de un mínimo de 6 meses ya que posterior al tratamiento si no evoluciona favorable o el material se reabsorbe de forma prematura, el tratamiento es la exodoncia.
15	Manejo odontopediátrico y tratamiento pulpar con Vitapex en un paciente con síndrome de Sotos	Hernández Hernández, Jesús Francisco	En este artículo se menciona el estudio de tratamiento pulpar en un niño con síndrome de sotos, lo importante de esto es que se a además de las propiedades básicas que se solicitan siempre en el uso de materiales e irrigantes, acá se toman en consideración características tales como manejo rápido y fácil manipulación, siendo el Vitapex el material de elección por sobre el ZOE
16	Teaching and practical guidelines in pulp therapy in primary teeth in Colombia - South America	Hincapié, Sandra Fuks, Anna Mora, Ingrid Bautista, Gloria Socarras, Fernanda	Estudio enfocado en la elección de irrigante pulpar y material de obturación según dentista general versus el odontopediatra. En el caso del irrigante el dentista general menos del 50% prefiere el uso de hipoclorito y el odontopediatra 65%. Para materiales de obturación es similar la preferencia cercana al 80% en ambos casos con el uso de óxido de zinc y eugenol y 90% en el caso de hidróxido de calcio.
17	Frecuencia de Pulpectomía, niños de 5-8 años de edad. Facultad Piloto de Odontología, clínica de Odontología Infantil III periodo 2014-2015	Luna Delgado, Sofía Alejandra	Este estudio fue enfocado en establecer el índice de pulpectomías realizadas en un periodo determinado, donde se concluyó que la realización de estos tratamientos pulpares en niños, es una buena estrategia para conservar las piezas dentales dañadas, junto con la posterior rehabilitación de la pieza dentaria.
18	Efficacy of Calcium Hydroxide in the Endodontic Treatment of Primary Teeth: Six Years of Follow-up	Massara, Maria de Lourdes Andrade; Tavares, Warley Luciano Fonseca; Noronha, Júlio Carlos; Henriques, Luiz Carlos Feitosa; Ribeiro Sobrinho, Antônio Paulino.	Estudio encargado de evaluar, la eficacia del hidróxido de Calcio en el tratamiento pulpar en dientes temporales, usando como material de irrigación el hipoclorito de Na al 1% y Pasta L&C como material obturador (pasta compuesta por hidróxido de calcio), obteniendo resultados favorables clínica y radiográficamente. Se concluye que el hidróxido de calcio es eficaz en el tratamiento endodóntico de los dientes temporales.

19	Evaluación de la eficacia del uso de la pasta triantibiótica como material de obturación en piezas deciduas con necrosis pulpar, en la Clínica de Odontopediatría. Facultad Piloto de Odontología Periodo Lectivo 2014- 2015	Meca Palacios, Marìa	En esta investigación se buscó evaluar la eficacia del uso de la pasta triantibiótica en pulpectomias en dientes deciduos, usando como material obturador comparativo el eugenato. Se concluye que la pasta triantibiótica es un buena opción para tratamientos pulpares, debido a su alta tasa de éxito clínica y radiográficamente, sumado a su efecto bactericida, bacteriostático y antimicrobiano.
20	Salud oral integral para niños y niñas de 6 años	MINSAL	En esta guía del MINSAL, se plantean diferentes conceptos, en el caso de pulpectomía se habla del material de elección al momento de realizar el tratamiento pulpar. Siendo de preferencia el óxido de zinc eugenol, aunque en los últimos años las pastas de hidróxido de calcio yodoformadas han ido ganando terreno al momento de la elección.
21	Tratamiento pulpar en dientes deciduos con pasta Guedes Pinto modificada	Pasache Gutierrez, Carmen Anny	Estudio encargado de evaluar la efectividad junto con sus propiedades clínicas, características, ventajas y desventajas de la pasta Guedes Pinto modificada, como material obturador en pulpectomias en dientes temporales, donde afirma que esta pasta es una buena alternativa como material de obturación de conductos en tratamientos de pulpectomías de dientes deciduos.
22	Graduate and undergraduate teaching of primary tooth pulpectomy: A comparison among Brazilian dental schools	Paranhos, Maria Clara Pires, Carine Weber Lenzi, Tathiane Larissa Casagrande, Luciano Rocha, Rachel de Oliveira	Artículo donde mediante encuestas a docentes y alumnos de pregrado de odontología, se compara las preferencias sobre los materiales utilizados en pulpectomias en dientes deciduos. Este estudio indica una preferencia del uso de la Pasta Guedes-Pinto como material obturador, sin embargo el material irrigador a elección no está claro, pero deja como preferencia el hipoclorito de sodio como el principal.
23	Eighteen-month clinical and radiographic evaluation of two root canal-filling materials in primary teeth with pulp necrosis secondary to trauma	Pinto, Daniela Nunes de Sousa, Denise Lins Araújo, Rebecca Bastos Rocha Moreira-Neto, José Jeová Siebra	Estudio comparativo entre el uso de óxido de zinc y cemento de eugenol (ZOE) y la pasta Calen como material obturador para dientes primarios con historia de necrosis pulpar por un traumatismo. Los resultados realizados demostraron resultados clínicos y radiográficos similares entre las dos pastas luego de 28 meses, por lo que ambos pueden ser utilizados para obturar dientes temporales con necrosis pulpar después de un traumatismo.
24	Evaluación clínica y radiográfica de distintas pastas de obturación radicular en dientes primarios	Quintero de Lucas, Gabriela Discacciatti de L'rtora, Maria Susana Escobar, Miguel Cardoso, Maria Lorena	A través de evaluación en base a evidencia clínica y radiográfica, se busca el material ideal. Se explica que todo se basa en un estricto criterio de selección de los materiales, irrigantes, e instrumentación. En base a un estudio utilizando 4 pastas (óxido de zinc eugenol, yodoformo y glicerina, hidróxido de calcio y yodoformo ultrapex y pasta de guedes), las cuales todas demostraron alta efectividad tanto clínica como radiográficamente. En el caso del óxido de zinc eugenol, se noto material posterior al recambio dentario.
25	"Materiales de obturación para pulpectomía instrumentada y no instrumentada en dentición primaria"	Ramírez Yñonán, Wendy Melissa	Estudio donde se realiza una actualización de los materiales empleados en la pulpectomía instrumentada y no instrumentada en dentición primaria, junto con sus propiedades, ventajas y desventajas. Se concluye una falta de consenso sobre el uso de estos materiales, quedando a elección del profesional el material a utilizar, según las condiciones específicas del diente tratado.
26	Pulpectomía con pasta yodoformada en paciente con hidrocefalia congénita	Rojas Apaza, Zenaida	Estudio en paciente con hidrocefalia congénita, el cual menciona diferentes pastas obturadoras (óxido de zinc eugenol, en base a hidróxido de calcio y yodoformadas). Concluyendo que las pastas yodoformadas son la mejor opción de obturador, debido a que es segura, éxito radiográfico y clínico, etc. Dejando de lado a las otras pastas, se destaca ser reabsorbible similar al diente además de su baja capacidad de microfiltración.
27	La pasta iodoformada como tratamiento del absceso dentoalveolar crónico reagudizado. Caso clínico	Salas C., María Simancas Pereira, Yanet Agreda, Morelia	Artículo que destaca los beneficios de mantención de la dentición primaria. A través del estudio en el caso de una celulitis de origen odontogénico, realizaron el procedimiento en x sesiones, en la primera se realizó cavidad, irrigación y desbridamiento sellando con tórula esteril y un cemento de zinquenol, en este caso se realizó una cavidad al centro para realizar por ahí el drenaje ya que la lesión no tenía trayecto de fístula intra ni extrabucal. Segunda sesión se revisa clínica y radiográficamente realizando nuevamente el sellado, En la tercera sesión se irrigo con leche de cal y se instrumentó. Finalmente en la cuarta sesión se obturó con pasta iodoformada y obturación definitiva Controles a los 36 y 48 meses obteniéndose como resultado reabsorción similar y sin alteración de erupción.

28	Success frequency of root canal filling materials most used in pediatric dentistry	SANCAS, Mariana Coutinho PINTOR, Andrea Vaz Braga NEVES, Aline Borburema PRIMO, Laura Guimarães	Esté estudio destaca que al momento de elección del material de obturación este dentro de sus características sea antiinflamatorio y antibacteriano. Se realizó una revisión para evaluar cuál era el material de preferencia, siendo el ZOE.
29	Diagnóstico y tratamiento pulpar en dentición decidua y permanente joven	Seminario Rodríguez, Carla Mónica	Se menciona lo importante de realizar un buen examen preoperatorio, de manera completa y a su vez un buen diagnóstico para garantizar el tratamiento adecuado, siendo todos estos puntos claves para el éxito.
30	Efectividad de la pasta ctz en tratamiento pulpares no instrumentados en niños de 3 a 8 años en el centro de salud aparicio pomares huánuco 2017	Soto, Elly Karina Espinoza, Anibal	A pesar de ser un estudio que menciona la pulpectomía no instrumentada, menciona diferentes materiales de obturación utilizados en pulpectomias y en pulpectomías no instrumentadas, y comparó la efectividad de la pasta CTZ versus la pasta guedes pinto modificada, demostrando que la efectividad de la CTZ en caso de necrosis es favorable en el caso de la reacción del ligamento periodontal frente a la pasta guedes pinto modificada.
31	Long-term Outcomes of Primary Tooth Pulpectomy With and Without Smear Layer Removal: A Randomized Split-mouth Clinical Trial	Tannure, Patricia Nivoloni ; Azevedo, Camilla Pontes; Barcelos, Roberta; Gleiser, Rogerio; Primo, Laura Guimarães	En este estudio se realiza una evaluación clínica y radiográfica durante 36 meses, dientes anteriores temporales, con pulpectomias, utilizando y no utilizando una solución quelante para mejorar la eliminación de la capa de frotis. Seleccionando NaOCl al 1%, como el principal irrigante del conducto radicular para la dentición temporal.
32	Pulpectomies with smear layer removal in primary anterior teeth - Five years of follow up	Tannure, Patricia Nivoloni Barcelos, Roberta Götze, Gabriela da Rosa Azevedo, Camilla Pontes Gleiser, Rogerio Primo, Laura Guimarães	Estudio enfocado en los beneficios la eliminación de la capa de frotis, como método de limpieza y desinfección utilizando 2 irrigantes pulpares principales como lo son el hipoclorito de sodio al 1% y el ácido cítrico al 6%, con lo que su combinación asegura altas tasas de éxito.
33	Pulpectomía con pasta de Hoshino modificado reporte de un caso	Teran Ruiz, Andres, Oscar	La pasta de hoshino fue creada para ser una alternativa a las pulpectomías, mostrando en este estudio una gran efectividad y eficacia en dientes temporales con diagnóstico de necrosis pulpar.
34	Prevalencia de pulpectomías en niños de 5 a 12 años, en la clínica de Odontopediatría de la Facultad de Odontología de la UCE, en el periodo abril-agosto del 2016	Valverde, Coloma / Alba, Narcisa / Araujo, Sánchez/ Janina, Victoria	En cuanto a la prevalencia de pulpectomias en pacientes de 5 a 12 años atendidos por estudiantes de odontología de pregrado, este estudio nos muestra un 6% de prevalencia. Esta investigación indica el problema de un porcentaje bajo de pulpectomias, debido a su alta complejidad para los alumnos.
35	Revisión bibliográfica del calen / ZO como material obturador en pulpectomías.	Valarezo Bravo, Tannya Lucila ; Mayra Juliana Villalta Torres	Este artículo habla sobre la efectividad del calen más óxido de zinc como material de obturación en pulpectomías en dientes deciduos, mediante una revisión bibliográfica con publicaciones de los últimos 5 años. Afirma que a pesar de ser un nuevo producto en el mercado, es una buena opción como material de obturación en tratamientos pulpares en dientes temporales, tomando en cuenta la desventaja de una leve reacción inflamatoria, debido a las partículas de óxido de zinc.
36	Pulpectomía con pasta CTZ en paciente con periodontitis apical crónica	Villasante Villalta, Rocio Margoth	Este artículo evalúa la eficacia de la pasta CTZ como material obturador en dientes deciduos. Demostrando finalmente un éxito significativo a corto, mediano y largo plazo.

Artículo Original

Operativos Odontológicos Sociales. Resultado de cinco años de experiencia en atención voluntaria de ASOUNAB. Un estudio retrospectivo.

Monterey F[1], Mohana D[1], Bustamante S[1], Plaza MJ[2], Gaete R[2-3]
[1] Estudiante Facultad de Odontología, Universidad Andrés Bello
[2] Cirujano Dentista, Universidad Andrés Bello
[3] Cirujano Maxilofacial, Prof. Asistente Fac. Odontología, Universidad Andrés Bello.

Resumen

La Corporación Acción Social Odontológica ASOUNAB es una entidad sin fines de lucro que entrega atención odontológica de forma gratuita a través de la participación de diferentes voluntarios, alumnos y profesionales, principalmente en zonas de difícil acceso a la atención dental.

El siguiente estudio tiene por objetivo exponer y analizar la labor realizada a través de los diferentes operativos llevados a cabo durante los años 2015 a 2020.

Palabras claves: Acción Social, Salud Bucal, Voluntariado Odontológico.

Introducción

La salud bucal es reconocida como parte integral del bienestar de las personas[1], así lo demuestra la última Encuesta Nacional de Calidad de Vida (ENCAVI) realizada entre los años 2015 – 2016 en Chile, donde se estima que un 41.6% de la población ve afectada su calidad de vida producto de su deficiente salud bucal[2], asimismo la Encuesta Nacional de Salud (ENS) del año 2016-2017 relata que un 61,3% no ha visitado al odontólogo en el último año y un 3,1% nunca ha asistido a una atención dental, sumado a un 77,5% de personas mayores a 65 años que tienen algún grado de edentulismo y un 65,8% usa prótesis dental[3]. Una correcta salud oral está fuertemente relacionada con un óptimo estado nutricional y psicosocial, ya que una limitación en ello, puede provocar incapacidad al hablar, sonreír o sociabilizar[4]. Además, se ha demostrado una asociación entre la salud oral y algunas enfermedades sistémicas debido a factores de riesgos comunes como son la diabetes mellitus y las enfermedades cardiovasculares, sobre todo en pacientes adultos mayores[5].

En estos términos, son diversos los factores que pueden influir en el aumento del riesgo en las enfermedades bucodentales: la concentración de flúor en el agua, los factores biológicos, sociales y culturales, la ruralidad en la población, etc., lo que puede generar inequidades en la salud, agravado por la falta de educación y de acceso a los centros de salud[6]. Por otro lado, los programas de prestaciones odontológicas que se ofrecen en Chile se dirigen a poblaciones muy reducidas o muy puntuales, por ejemplo, a mujeres embarazadas, a adultos de 60 años, a niños de 6 años, a estudiantes de 4to año de enseñanza media, entre otros, generando una limitación en la prestación de servicios públicos que aborden problemas complejos. A eso se suman los altos costos en los servicios ofrecidos por el sector privado, provocando una fuerte inequidad a la hora de optar a una óptima salud oral l[7]. Se generan así marcadas diferencias de acceso entre los distintos grupos sociales a los sistemas de salud y el uso de servicios, favoreciendo a aquellos de mayor nivel socioeconómico[8], es por este motivo que uno de los principales objetivos del Plan Nacional de Salud Bucal para el período 2018-2030 es avanzar en el acceso y cobertura universal de la salud bucal, puesto que mejorando este aspecto se apunta a disminuir las inequidades en salud, garantizando un acceso equitativo a estos servicios y así, reducir las desigualdades, el impacto en los ingresos y gastos de las personas en su recuperación[9].

Debido a la necesidad de dar respuesta a estas problemáticas, surge hace 13 años ASOUNAB (Acción Social Odontológica), una corporación sin fines de lucro, perteneciente a la Facultad de Odontología de la Universidad Andrés Bello (UNAB), sede Santiago, conformada por alumnos, exalumnos y docentes, quienes realizan voluntariados odontológicos en distintas localidades a lo largo del país.

Un voluntariado se puede definir como un camino de solidaridad y un mecanismo que tienen las asociaciones para identificar y abordar las necesidades y preocupaciones humanas, sociales o medioambientales[10].

ASOUNAB

La labor de la corporación es llevada a cabo por voluntarios de la misma Facultad, que incluye alumnos de pregrado de primero a sexto año, odontólogos y docentes. Las variadas actividades realizadas, se dividen en dos ejes principales: Mini Operativos (MO) y Operativos de Salud Dental (OSD). Los MO corresponden a jornadas realizadas mensualmente entre marzo y diciembre, de uno a dos días de atención odontológica, generalmente dentro de la Región Metropolitana o en zonas cercanas, donde en un sólo lugar de atención, se conforman de cuatro a cinco puestos de trabajo, con un límite de 12 a 15 voluntarios. Por otro lado, los OSD tienen una duración de una semana, con cinco días de trabajo de atención directa a pacientes, en cinco a seis lugares diferentes, cada uno con dos a cinco puestos de trabajo, donde participan de 35 a 40 voluntarios. Anualmente se busca rea-

lizar tres OSD, coincidentes con las fechas de vacaciones de invierno y verano de los alumnos de la facultad.

En cada operativo se realiza educación y promoción de la salud bucal a la población, y se desarrollan las siguientes acciones clínicas: exodoncias, restauraciones con resinas compuestas y vidrio ionómero, destartrajes, instrucción de higiene oral, fluoraciones, aplicación de sellantes. En el último año, además se incorporaron tratamientos de mayor complejidad y de especialidad, tales como endodoncias, prótesis removibles, e implantes dentales.

Este artículo tiene como objetivo exponer y analizar la labor realizada por ASOUNAB a través de los diferentes operativos de voluntariado realizados durante los años 2015 a 2020, basado en el registro clínico histórico de la corporación.

MATERIAL Y MÉTODOS

Este artículo presenta un estudio de tipo retrospectivo efectuado a partir de los informes anuales de la corporación previa autorización de uso por parte de su presidente y resguardando el anonimato de los datos utilizados. La población de estudio fue dirigida a voluntarios y pacientes, chilenos y extranjeros, que participaron en los operativos dentales de ASOUNAB durante los años 2015 a 2020, sin distinción por género, edad o previsión de salud. En cada informe se evaluaron los datos estadísticos sobre los siguientes ítems: 1) Prestaciones clínicas, 2) Operativos odontológicos, 3) Cantidad de participantes en el voluntariado, 4) Cantidad de pacientes atendidos durante estos periodos y 5) Acciones clínicas más frecuentes. Los datos se agruparon en 5 periodos correlativos: 2015-2016, 2016-2017, 2017-2018, 2018-2019 y 2019-2020.
Este estudio fue aprobado por el Comité Ético Científico de la Escuela de Odontología de la Universidad Andrés Bello, sede Santiago, código PROPRGFO_2021_67.

Resultados:

Entre los años 2015 a 2020 se realizaron un total de 12 OSD y 33 MO. En 2015 se llevó a cabo la mayor cantidad de MO, mientras que en 2016 se efectuó sólo un OSD (Gráfico 1).

Gráfico 1. Número de Operativos realizados durante cada periodo.

Sobre las prestaciones realizadas en los operativos, durante todos los años analizados, se ejecutaron 14.652 acciones clínicas, donde la mayor cantidad de éstas fueron efectuadas en el periodo 2018-2019 (Gráfico 2).

Según los datos evaluados, se obtuvo, a modo de ejemplo, cinco de las acciones clínicas más frecuentes que se realizaron en seis operativos de salud dental entre 2018 y 2019, obteniendo de estos la información sobre la cantidad de Instrucción de Higiene Oral (IHO), Detartrajes (Dest), Resinas Compuestas (RC), Exodoncias (Exo) y Sellantes (Sell) (Gráfico 3).

Gráfico 2. Número de prestaciones realizadas en cada periodo.

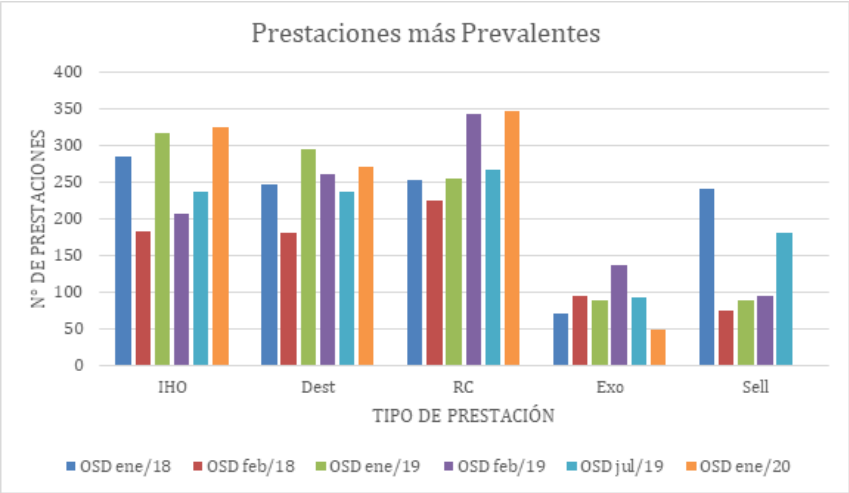

Gráfico 3. Prestaciones más prevalentes en seis Operativos de Salud Dental.

Los voluntarios que han participado en las diferentes actividades durante los años 2015-2020 suman un total de 847 participantes entre alumnos de pregrado y odontólogos, incluyendo tanto especialistas como docentes (Gráfico 4).

Gráfico 4. Número de voluntarios en cada periodo.

Los pacientes atendidos en cada OSD y MO, durante todos los periodos analizados, logran una sumatoria de 5.618 pacientes. (Gráfico 5)

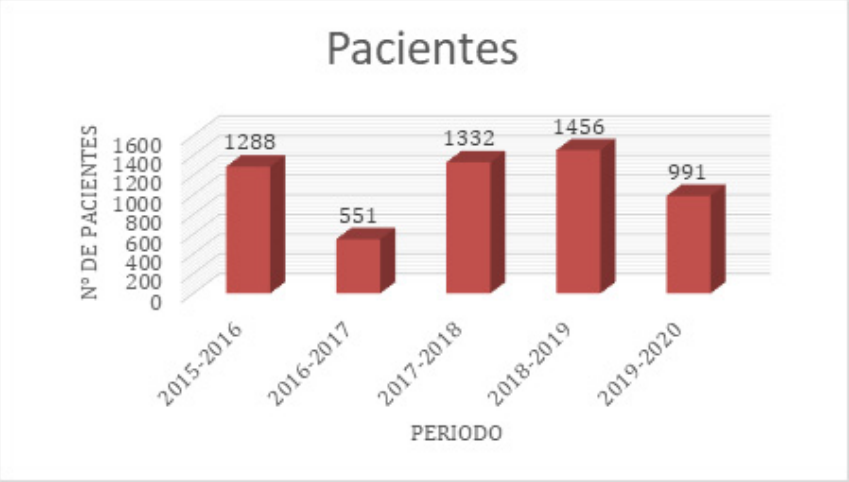

Gráfico 5. Número de pacientes atendidos en cada periodo.

DISCUSIÓN

Operativos

Cada año, la corporación tiene como objetivo realizar tres OSD, uno en invierno y dos en verano, e idealmente un MO mensual durante el período académico. Sin embargo, según los resultados reflejados en las figuras anteriores (Gráfico 1) se observa que el objetivo no se cumple a cabalidad debido a diversos factores que se analizarán más adelante, que influyen en la realización de cada uno de estos.

Durante el periodo 2015-2016 se logró el objetivo trazado, ya que se ejecutaron tres OSD y diez MO. Por otro lado, en el periodo 2016-2017 se aprecia un cambio particularmente en la cantidad de OSD realizados puesto que durante el 2017 el país se vio afectado por catástrofes naturales en la comuna donde se realizaría el OSD de ese verano, impidiendo concretarlo. Durante los períodos siguientes, tanto el 2017-2018 como el 2018-2019 se realizaron los tres OSD planificados, sin embargo, en el periodo 2019-2020 se realizaron solamente dos OSD debido a inconvenientes en las gestiones con la localidad donde se desarrollaría este tercer operativo.

Por otra parte, en cuanto a los mini operativos, es importante mencionar que año a año las gestiones se realizan con localidades particulares, las cuales se han mantenido durante todos estos períodos, lo que permite generar fuertes lazos con importantes agrupaciones, tales como el Rotary Club, Juntas de vecinos y la participación constante en escuelas y hogares, entre otros.

En cuanto a la cantidad de pacientes atendidos, durante todos los periodos evaluados suma un total de 5.618 personas, siendo el periodo 2018-2019 el que tiene mayor número.

Prestaciones

Con respecto al número total de acciones clínicas realizadas en cada período, se ha mantenido constante, superando los 3.000 tratamientos anuales, sumando durante todos los años más de 14.000 prestaciones. En los últimos informes de la corporación, específicamente desde el año 2018, se comenzó a registrar con mayor detalle los tipos de prestaciones efectuadas, permitiendo analizar las cinco acciones clínicas más

prevalentes durante los últimos seis OSD. En primer lugar, fueron las RC y en segundo lugar los destartrajes, situación que se condice con estudios que determinan que la caries dental y la enfermedad periodontal corresponden a las patologías orales más frecuentes en Chile[9]. Por otro lado, se determinó que la instrucción de higiene oral también corresponde a una de las acciones clínicas que más se realizan, demostrando la importancia que se otorga en cada actividad a la prevención y promoción de la salud bucal, para lo cual se utilizan diferentes instrumentos como macromodelos para enseñar un correcto cepillado dentario, se regalan pastas y cepillos de dientes a los pacientes, se hacen actividades con pacientes pediátricos, entre otros.
Además de esto, ASOUNAB ha logrado la incorporación de tratamientos de mayor complejidad, como tratamientos endodónticos, rehabilitación en base a prótesis removibles e implantes dentales, y algunas cirugías de terceros molares incluidos, gracias a la participación de voluntarios especialistas que entregan sus conocimientos y prácticas para poder efectuar este tipo de acciones, aspirando también a ampliar este tipo de programas a futuro incorporando una mayor cantidad de prestaciones y nuevas especialidades.

Voluntarios

Desde los inicios de ASOUNAB, son varios los voluntarios que comenzaron su participación siendo alumnos y que hoy como especialistas siguen entregando su ayuda a quienes más lo necesitan. Gracias a ellos y a los nuevos participantes que se suman en cada operativo, además de la incorporación de nuevos equipos y tecnologías que se han obtenido a lo largo del tiempo, que se ha permitido llevar a cabo tratamientos de mayor complejidad. Por otra parte, gracias a la periódica participación de varios voluntarios, las actividades realizadas tanto en MO como OSD, son cada vez más eficientes y organizadas, lo que se refleja en una mejor atención para los pacientes, debido a que se demuestra un mayor conocimiento en lo que se refiere a las dinámicas de trabajo, armado de equipos móviles, criterios clínicos y experiencias propias que entrega el voluntariado.

Para los voluntarios es relevante este tipo de experiencias por los beneficios que esto conlleva, entre las cuales se puede mencionar el incremento de habilidades técnicas y clínicas, una mayor confianza en los alumnos de pregrado al momento de comenzar a ejercer sus primeras prácticas clínicas en la universidad, permite a los alumnos relacionarse de mejor forma con sus pacientes gracias a un mayor desarrollo de la comunicación verbal y no verbal. Respecto a los profesionales que participan, se puede mencionar que estudios demuestran que los voluntarios egresados valoran trabajar con estudiantes puesto que comparten sus experiencias y conocimientos, fortalecen sus aplicaciones clínicas, habilidades y entrenamiento, convirtiéndose en mejores profesionales [11].

CONCLUSIONES

Ya son 14 años en que la corporación entrega a las comunidades un mayor acceso a la salud bucal, la cual en numerosas ocasiones está fuera del alcance de estas personas. El trabajo que ha logrado realizar ASOUNAB a lo largo de los años ha permitido que varias localidades puedan beneficiarse con las diferentes actividades y prestaciones que se entregan.

Gracias a este análisis, se evidencia que durante los últimos cinco años, ASOUNAB ha logrado entregar más de 14 mil tratamientos de diferentes complejidades, lo que se traduce en una importante mejora en el bienestar de todos los pacientes que se han beneficiado con la acción del voluntariado odontológico durante este período, dando cuenta que efectivamente la corporación genera un relevante aporte a la sociedad, por lo que los esfuerzos por crecer más a futuro y la aspiración de poder llegar con esta labor a más personas es una meta y objetivo clave para ASOUNAB.

Declaración conflicto de interés
El presente artículo no presenta conflictos de interés.

AGRADECIMIENTOS:

Queremos agradecer a las distintas entidades que colaboran con el trabajo de ASOUNAB, tanto en el trabajo logístico como financiero a la Facultad de Odontología UNAB Santiago por su constante respaldo y patrocinio, a las municipalidades de las localidades donde se realizan los operativos, a Rotary Club Huelén y Rotary Club International, a empresas privadas, a la Dirección General del Desarrollo Estudiantil (DGDE) y a Vinculación con el Medio UNAB.

Bibliografía:

Sabando V, Albala C. Calidad de Vida Relacionada con Salud Oral y Autopercepción de Salud: Encuesta Nacional de Calidad de Vida y Salud 2015-2016 en Chile. Int. J. Odontostomat. 2019; 13(3): 338-344.

Ministerio de Salud. Gobierno de Chile. Encuesta de Calidad de Vida y Salud (ENCAVI) 2015-2016. 2017.

Red Transdisciplinaria sobre Envejecimiento, Unidad de Redes Transdisciplinarias, Vicerrectoría de Investigación y Desarrollo, Universidad de Chile (2019). Policy paper "Salud oral en personas mayores: un desafío multidimensional para Chile". Policy paper Nº2. Serie Envejecimiento. Santiago, Chile: Universidad de Chile.
León S, Giacaman R. Realidad y Desafíos de la Salud Bucal de las Personas Mayores en Chile y el Rol de una Nueva Disciplina: Odontogeriatría. Rev Med Chile. 2016; 144: 496-502.

Jin LJ, Lamster IB, Greenspan JS, Pitts NB, Scully C, Warnakulasuriya S. Global burden of oral diseases: emerging concepts, management and interplay with systemic health. Oral Dis. 2016;22(7):609-19

Cantarutti, C., Véliz, C., Guerra, C., 2019. Políticas públicas que favorecen la salud bucal: recomendaciones internacionales y análisis de la situación en Chile. Temas de la Agenda Pública, 14(111), 1-16. Centro de Políticas Públicas UC.

Gallego F, Larroulet C, Palomer L, Repetto A, Verdugo D. Socioeconomic Inequalities in Self-Perceived Oral Health Among Adults in Chile. International Journal for Equality in Health. 2017. 16:23.

Oyarte M, Espinoza M, Balmaceda C, Villegas R, Cabieses B, Díaz J. Gasto de Bolsillo en Salud y Medicamentos en Chile: Análisis Comparativo de los Periodos 1997, 2007, y 2012. Value in Health Regional Issues. 2018. 17: 202-209.

Ministerio de Salud. Gobierno de Chile. Plan Nacional de Salud Bucal 2021-2030. 2022.
Fuentes P, Reyes T, Veas D. Voluntariado en Chile a Partir de los Principios que Propone el Voluntariado Moderno de AIESEC en las Organizaciones Desafío Levantemos Chile, Gesta y Hogar de Cristo. 2016. Facultad de Humanidades y Ciencias Sociales. Escuela de Trabajo Social. Universidad Andrés Bello.
Plaza MJ, Santelices V, Benadof D, Gaete R. Experiencia de Aprendizaje en Alumnos Pertenecientes a Odontología UNAB en Operativos de Salud Dental. 2017. Repositorio Biblioteca Universidad Andrés Bello.

MÁXIMA PROTECCIÓN EN LA CLÍNICA DENTAL

DOBLE ESCUDO PROTECTOR

CLORHEXIDINA + CLORURO DE CETILPIRIDINIO

PERIO·AID®

PERIO·AID®
tratamiento
CLORHEXIDINA 0,12%
+ CPC 0,05%
Antiséptico bucal para tratamientos odontológicos y periodontales

PERIO·AID®
mantenimiento
CLORHEXIDINA 0,05%
+ CPC 0,05%
Coadyuvante en el tratamiento de encías inflamadas, dolorosas o sangrantes

Artículo Original

Odontólogos Generales en Chile: Comportamiento clínico ante Trastornos Temporomandibulares.

Elgueta C [1], Espinoza C [2], Oyarzo F [3].
[1] Facultad de Odontología, Universidad Andrés Bello Santiago, Chile.

RESUMEN:

Los Trastornos temporomandibulares (TTM) y el dolor orofacial (DOF) son afecciones de origen musculoesquelético de gran prevalencia en la población y cuyo origen multifactorial hace complejo su diagnóstico y tratamiento para el odontólogo general quien es generalmente el encargado de diagnosticar por primera vez a los pacientes que asisten a las consultas.

Objetivo:
Conocer el comportamiento clínico de los profesionales que realizan odontología general al enfrentarse a pacientes con TTM-DOF.

Material y método:

Estudio observacional-transversal mediante encuesta online de auto reporte, aplicada por 45 días a profesionales que se desempeñan realizando odontología general en Chile, mediante un cuestionario de 2 ítems y 32 preguntas de auto-aplicación. Fueron recabados datos demográficos y respondieron preguntas relacionadas al manejo clínico de pacientes con TTM-DOF, en relación a su percepción en seguridad, derivación y actualización de conocimientos.

Resultados:

De un total de 483 respuestas, predominantemente los participantes fueron mujeres (70%). Un 42,4% indicó haber egresado entre los años 2016-2021. Un 61% se desempeña en el sector público de salud. Los profesionales en una semana se encuentran con menos de 1 paciente con TTM de aparición reciente (60%), un 3% de los participantes está completamente seguro a cómo diagnosticar y tratar pacientes con TTM-DOF, un 47% aplica criterios diagnósticos en anamnesis para categorizar y diferenciar dolor. Un 49,3% deriva a todos los pacientes que pesquisa con TTM y un 59% no está seguro de que los pacientes derivados accedan al tratamiento.

Conclusiones:

Los odontólogos generales sienten inseguridad en el diagnóstico de TTM y su tratamiento, a pesar de utilizar métodos adecuados para el diagnóstico, no se sienten capacitados para aplicar sus conocimientos en la práctica odontológica habitual. Existe la necesidad de desarrollar un protocolo de manejo de TTM para que el dentista general sienta seguridad al momento de enfrentarse a pacientes con TTM-DOF.
Palabras claves: Dolor Facial – Encuestas de Salud Dental – Encuestas y Cuestionarios – Estudio Observacional – Trastorno Temporomandibular.

1. Introducción

Los trastornos temporomandibulares (TTM) abarcan un conjunto de condiciones musculoesqueletales y neuromusculares que incluyen la articulación temporomandibular, los músculos masticatorios y tejidos asociados [1]. La educación y manejo en esta área de la salud no ha sido estandarizada a pesar de que los trastornos temporomandibulares son considerados la mayor causa de dolor no dentario en la región orofacial [2] y la segunda condición musculoesquelética más frecuente en producir discapacidad por dolor [3]. Los TTM relacionados con el dolor orofacial (DOF) pueden afectar las actividades diarias, el funcionamiento psicosocial y la calidad de vida de un individuo [3]. Son considerados de etiología multifactorial y se observan dentro del modelo biopsicosocial de enfermedades [4]. Por ello, la habilidad de realizar el diagnóstico preciso y oportuno debe ser una aptitud presente en odontólogos generales por lo menos en casos simples o de nueva aparición [5,6].

En los últimos años se han llevado a cabo estudios en distintos países [7-11] acerca del diagnóstico, tratamiento utilizado y derivación por odontólogos generales a pacientes con TTM-DOF. Estos estudios de distintas culturas y sistemas de salud han coincidido en la falta de confianza en odontólogos y la tendencia a derivación a especialistas. Aún falta claridad si la mayor dificultad está relacionada al diagnóstico, por falta de conocimientos teóricos, o al manejo clínico de pacientes, si bien se han realizado encuestas de conocimiento para conocer el manejo de etiología e identificación de signos y síntomas de los TTM-DOF, no se ha evaluado las dificultades que identifican los odontólogos generales en el ámbito laboral y educacional.

A nuestro conocimiento, no se ha estudiado la percepción de comportamiento, basada en seguridad y dificultades observadas en atención de pacientes, junto con nivel de actualización de conocimientos en el área por parte del odontólogo general que se enfrenta a pacientes con TTM-DOF y el impacto que pueden tener aspectos laborales. En Chile no se tiene conocimiento del comportamiento clínico de los odontólogos, quienes son los que generalmente realizan la primera atención, teniendo en consideración la baja cantidad de especialistas, con una población aproximada de 108 mil personas por cada especialista [12,13].

El objetivo de este estudio fue evaluar a través de auto reporte el comportamiento, basado en actitudes, seguridad y dificulta-

des para la asistencia sanitaria de diagnóstico y manejo de TTM-DOF en profesionales que realizan odontología general en Chile.

2. Material y métodos

Diseño de Estudio

Se realizó un estudio observacional- transversal. Este estudio fue aprobado por el comité Ético Científico de la Universidad Andrés Bello, sede Santiago (código PRO-PRGFO_2021_50).

Se tomó como universo al total de cirujanos dentistas para responder una encuesta de auto reporte. De estos, la población de estudio correspondió a todos aquellos profesionales no especialistas en TTM y DOF que dedicaran tiempo a trabajar en atención odontológica general de pacientes en Chile.

Fueron incluidos odontólogos titulados con o sin especialidad reconocida, que estuvieran inscritos en el Registro Nacional de Prestadores Individuales de Salud, que hablaran español y que aceptaran firmar el consentimiento informado. Se excluyó a especialistas con estudios formales en el área de TTM-DOF (e.x. programas de postgrado, Magíster o Doctorado). Los encuestados con estudios menores en el área de TTM y DOF como charlas, cursos o diplomados no fueron excluidos.

Considerando un total de 25.606 dentistas inscritos en la superintendencia de Chile (12), para mantener un nivel de confianza Z de 95%, p= .5, un margen de error (c) de 5 se calculó un tamaño muestral de 380 individuos encuestados. Calculando un 15% de pérdida, se calculó un tamaño muestral mínimo de 437 participantes.

Instrumento de medición

Confección: Se confeccionó un instrumento ad-hoc de auto-medición para este estudio. Cuatro personas con conocimiento en el área de TTM-DOF participaron en la construcción de ella. A través de un método sistemático de interacción se acordó sostener dos ítems de estudio: comportamiento (en diagnóstico, tratamiento y derivación) y percepción (de diagnóstico, tratamiento y derivación; seguridad y actualización). Luego de entregar documentación, se entregó una propuesta de 26 preguntas para satisfacer los ítems. Se acordó luego de 4 interacciones presenciales realizar una encuesta de 17 preguntas de opción múltiple. Este instrumento final tuvo una validación de contenido y forma del instrumento por 5 expertos en educación superior y un experto en lenguaje. Se realizaron tres rondas anónimas de retroalimentación, donde se interactuó de manera digital para lograr un 100% de acuerdo. Con el instrumento validado por expertos, se realizó una prueba piloto en 10 odontólogos generales quienes retroalimentaron que el instrumento no necesitaba de cambios.

Estructura: La encuesta estuvo compuesta por 2 ítems, con 17 preguntas en total. Este incluyó 10 preguntas dirigidas a conocer el comportamiento del profesional en torno al diagnóstico y manejo en tratamiento y derivación de paciente y 7 preguntas relacionadas a conocer la percepción del profesional en relación a su nivel de seguridad en diagnóstico, tratamiento y derivación, de las dificultades que presenta en el ámbito clínico personal, al acceso a tratamiento especializado en pacientes y a su nivel de actualización de conocimientos en el área de TTM.

Procedimiento

Se entregó una encuesta auto aplicada en formato digital (Google Forms®). Primero, se solicitó el consentimiento para ser partícipe del estudio. Quienes lo entregaban debían contestar 2 preguntas para descartar a participantes que no realizarán odontología general y a especialistas en el área de TTM-DOF.

El encuestado debió contestar 12 preguntas de datos demográficos del profesional de género, edad, zona geográfica donde habita y trabaja, año de egreso y aspectos relacionados al sector de salud donde se desempeña (público o privado), y pacientes vistos en una semana. Luego de eso contestó la encuesta de comportamiento y percepción.

Todas las preguntas eran obligatorias para avanzar y sin posibilidad de editar respuestas. La encuesta se difundió y realizó a través de redes sociales intencionada a grupos integrados por odontólogos, dentro de plataformas como Whatsapp, LinkedIn, Facebook, Instagram y bases de datos de emails proporcionadas por decanato de la facultad de odontología de la Universidad Andrés Bello. Se mantuvo la encuesta activa en redes sociales durante 45 días donde se recibió el total de respuestas.

Análisis de datos

Una vez realizada la exclusión de sujetos, se realizó un análisis descriptivo y analítico uni y multi-variado a partir del cruce de variables dicotómicas, nominales policotómicas y ordinales de acuerdo a la información obtenida de preguntas dirigidas a conocer el comportamiento y percepción de odontólogos al enfrentarse a pacientes con TTM-DOF con datos demográficos generales buscando posibles tendencias entre los diferentes grupos de odontólogos. Así, se clasificaron las respuestas obtenidas de comportamiento y percepción según los datos demográficos como género, edad, nacionalidad, año y universidad de egreso, estudios posteriores al pregrado en el área de TTM-DOF, especialidad, sector de salud donde trabaja, lugar de trabajo, zona geográfica. Finalmente, se observó la relación, por medio del test chi cuadrado, entre el hecho de pertenecer a uno de estos grupos y el comportamiento o percepción en particular.

Se consideró un nivel de significancia estadística de $p<0,05$.

3. Resultados:

La población de estudio correspondió al total cirujanos dentistas en Chile, se recibieron un total de 545 respuestas, de las recibidas 54 profesionales no trabajaban en atención de pacientes de odontología general y 57 tenían estudios posteriores al pregrado en el área de TTM-DOF como postgrado, magíster o doctorado, dejando las encuestas de 483 individuos como muestra de estudio para su análisis.

Los resultados de esta encuesta revelaron que la mayoría de los participantes fueron mujeres (70%), un 43% egresó entre los años 2016-2021, la mayor parte se encuentra viviendo y trabajando dentro de la Zona centro de Chile (76%), sólo un 15% y 10% se encuentra dentro de las Zonas Sur y Norte del país respectivamente. Dentro del sector en que se desempeñan un 61% trabaja en el sector privado de salud, un 25% en el sector público, mientras que 14% en ambos [Tabla 1].

Solo un 3% de los participantes relató estar completamente seguro en relación a cómo diagnosticar y tratar pacientes con TTM-DOF, mientras que un 52% no muy seguro y un 13% nada seguro. Un 10% considera estar completamente actualizado para el diagnóstico de pacientes con dolor orofacial no dentario/periodontal y un 40% relativamente actualizado [Tabla 2]. En relación a las principales dificultades percibidas en la práctica clínica para la pesquisa y manejo de pacientes con TTM-DOF sólo un 2,3% relató no presentar dificultades mientras que la falta de tiempo clínico (22%), falta de conocimientos teóricos (22%) y prácticos (28%) y automatización de la práctica clínica (21%) presentaron mayor puntuación (Tabla 3).

Un 47% estuvo de acuerdo con aplicar criterios diagnósticos en anamnesis para categorizar y diferenciar dolor. Un 28% siempre pregunta a los pacientes si tienen dolor alrededor de la cara o mandíbula a la vez que un 32% pregunta frecuentemente. Un 47% estuvo totalmente de acuerdo en que evalúa aspectos psicosociales que puedan estar influyendo en la aparición del dolor [Tabla 2]. El número de pacientes con trastornos temporomandibulares, de aparición nueva o reciente, que los profesionales atienden en una semana varió entre menos de 1 (60%), de 1 a 2 (30%) y de 3 a 5 pacientes (8%), mientras que la mayor parte de la muestra utiliza entre 15 a 30 minutos para el diagnóstico inicial y el tratamiento total (47%). El 49% deriva a todos los pacientes que recibe con TTM-DOF y un 39% solo trata a algunos pacientes y deriva a la mayoría. Un 59% no está seguro de que los pacientes derivados puedan acceder al tratamiento, la mayor dificultad es que pacientes atendidos no cuentan con los medios económicos para recibir tratamiento (53%) además odontólogos no cuentan con especialista en el sector donde trabajan (25%) [Tabla 3].

Se observó que los dentistas usaban por lo general distintas modalidades de tratamiento, siendo la más utilizada la educación verbal al paciente en relación a su condición (69%). Por otra parte, la confección de férula blanda (0,9%) y la recomendación de recursos como libros y sitios de internet (3,1%) fueron las medidas terapéuticas menos utilizadas en pacientes atendidos en sus últimos 2 años de trabajo [Tabla 4].

No se observó en esta muestra alguna dependencia entre los años de egreso y nivel de actualización de conocimiento en TTM-DOF (P = 0,134), tampoco se observó alguna asociación entre la cantidad de años de egreso y el nivel de seguridad al diagnosticar y tratar pacientes con TTM agudo (P = 0,247) [Tabla 5]. Con respecto a las condiciones laborales, se pudo relacionar como dificultad percibida la falta de tiempo clínico a profesionales que se desempeñan en el sector público de salud. (p<0,01)[Gráfico 1].

Tabla 1. Datos demográficos.

Género		
	Frecuencia (f)	Porcentaje (%)
Hombre	136	26,2
Mujer	340	70,4
Otro	7	1,4
Año de egreso		
	Frecuencia (f)	Porcentaje (%)
2016-2021	205	42,4
2010-2015	145	30
2004-2009	41	8,5
1950-2003	92	19
Zona donde habita		
	Frecuencia (f)	Porcentaje (%)
Zona Norte	47	9,7
Zona Centro	366	75,8
Zona Sur	70	14,5
Sector de laboral		
	Frecuencia (f)	Porcentaje (%)
Atención privada de salud	295	61,1
Atención pública de salud	120	24,8
Mixto	68	14,1

Tabla 2. Preguntas de percepción y manejo en odontólogos generales al enfrentarse a pacientes con TTM-DOF.

		f	%
¿Qué tan seguro está de cómo diagnosticar y tratar a los pacientes con TTM?	Completamente seguro	17	3,5
	Bastante seguro	142	29,4
	No muy seguro	262	54,2
	Nada seguro	62	12,8
¿Consideras que tu nivel de conocimiento en TTM y DOF se encuentra actualizado?	Completamente actualizado	49	10,1
	Relativamente actualizado	194	40,2
	Neutral	118	24,4
	Relativamente actualizado	98	20,3
	Completamente desactualizado	24	5
¿Qué tan de acuerdo está con la siguiente aseveración: "Aplico criterios diagnósticos en anamnesis para categorizar y diferenciar dolor"?	Totalmente de acuerdo	167	34,6
	De acuerdo	228	47,2
	Ni de acuerdo ni en desacuerdo	60	12,4
	En desacuerdo	24	5
	Totalmente en desacuerdo	4	0,8
En su práctica clínica habitual, ¿Ud. pregunta a sus pacientes si tienen dolor alrededor de la mandíbula o en la cara?	Siempre	153	31,7
	Frecuentemente	173	35,8
	Algunas veces	140	29
	Nunca	17	3,5
¿Qué tan de acuerdo está con la siguiente aseveración?: "Evalúo aspectos psicosociales que puedan estar influyendo en la aparición del dolor de mis pacientes"	Totalmente de acuerdo	229	47,4
	De acuerdo	193	40
	Ni de acuerdo ni en desacuerdo	36	7,5
	En desacuerdo	24	5
	Totalmente en desacuerdo	1	0,2

Tabla 3. Manejo, derivación y dificultades percibidas por odontólogos generales en la pesquisa y manejo de pacientes con TTM-DOF.

		f	%
¿Cuántos pacientes con TTM atiende en promedio en una semana?	Menos de 1 paciente	126	26,1
	1-2 pacientes a la semana	142	29,4
	3-5 pacientes a la semana	137	28,9
	6-10 pacientes a la semana	59	12,2
	Más de 10 pacientes a la semana	19	3,9
Con Respecto a los pacientes con TTM-DOF que Ud. Pesquisa. ¿A qué cantidad de estos los deriva al especialista?	Yo mismo trato a todos los pacientes que pesquiso con TTM	1	0,2
	Yo mismo trato a la mayoría de los pacientes que pesquiso con TTM y a algunos los derivo	56	11,6
	Yo mismo trato a algunos pacientes que pesquiso con TTM y la mayoría los derivo	188	38,9
	Derivo a todos los pacientes que pesquiso con TTM	238	49,3
¿Qué tan seguro está de que los pacientes que Ud. Deriva para un tratamiento especializado en TTM puedan acceder al tratamiento?	Completamente seguro	13	2,7
	Bastante seguro	105	21,7
	No muy seguro	284	58,8
	Nada seguro	81	14,9
¿Cuánto tiempo en total dedica al diagnóstico y tratamiento de un solo paciente con TTM simple de nueva aparición?	Menos de 15 minutos	76	15,7
	Entre 15 y 30 minutos	168	34,8
	Entre 30 y 60 minutos	124	25,7
	Entre 60 minutos y 2 horas	68	14,1
	Más de 2 horas	47	9,7
¿Cuáles son las dificultades que percibe Ud. en su práctica clínica, para la pesquisa y manejo de pacientes con TTM y DOF?	Falta de conocimientos prácticos	283	28,3
	Falta de conocimientos teóricos	224	22,3
	Automatización de la práctica clínica	218	21,7
	Falta de tiempo clínico	222	22,1
	Falta de insumos en lugar de trabajo	35	3,5
	No percibo dificultades	23	2,3
Con respecto a los pacientes que deriva para tratamiento especializado de TTM y DOF, ¿Qué dificultades percibe Ud. para que el paciente llegue a recibir el tratamiento oportunamente?	No conozco especialista	94	16,7
	Paciente sin medios	300	53,2
	Sin especialista en el sector dónde trabajo	141	25
	Sistema de derivación poco expedito	29	5,1

Tabla 4. Frecuencia de pregunta: "Pensando en los pacientes con TT a los que ha tratado en los últimos 2 años, ¿a qué porcentaje estima que les ha ofrecido los siguientes tratamientos?".

		f	%
Entrega información verbal sobre la condición del paciente	Más del 90%	335	69,4
	51 a 90%	42	8,7
	26 a 50%	21	4,3
	11 a 25%	57	11,8
	Menos de 10 %	18	3,7
	No lo realizo	10	2,1
Entrega información verbal sobre cómo minimizar el dolor (ej: indicación de dieta blanda, farmacoterapia, automasaje, calor y hielo)	Más del 90%	256	53
	51 a 90%	87	18
	26 a 50%	40	8,3
	11 a 25%	49	10,1
	Menos de 10 %	25	5,2
	No lo realizo	26	5,4
Entrega información verbal sobre medidas de autocuidado (ej: ejercicios mandibulares, ejercicios de relajación, manejo del estrés, postura mandibular, evitar hábitos parafuncionales)	Más del 90%	178	36,9
	51 a 90%	101	20,9
	26 a 50%	61	12,6
	11 a 25%	52	10,8
	Menos de 10 %	47	9,7
	No lo realizo	44	9,1
Confección de férula blanda	Más del 90%	5	1
	51 a 90%	7	1,4
	26 a 50%	25	5,2
	11 a 25%	28	5,8
	Menos de 10 %	39	8,1
	No lo realizo	379	78,5
Recomienda recursos como libros y sitios de Internet	11 a 25%	47	9,7
	26 a 50%	47	9,7
	51 a 90%	25	5,2
	Más de 90%	17	3,5
	Menos de 10%	59	12,2
	No lo realizo (0%)	288	59,6

Figura 1. Relación de sector de trabajo con dificultades percibidas en la práctica clínica para la pesquisa y el manejo de pacientes con TTM-DOF.

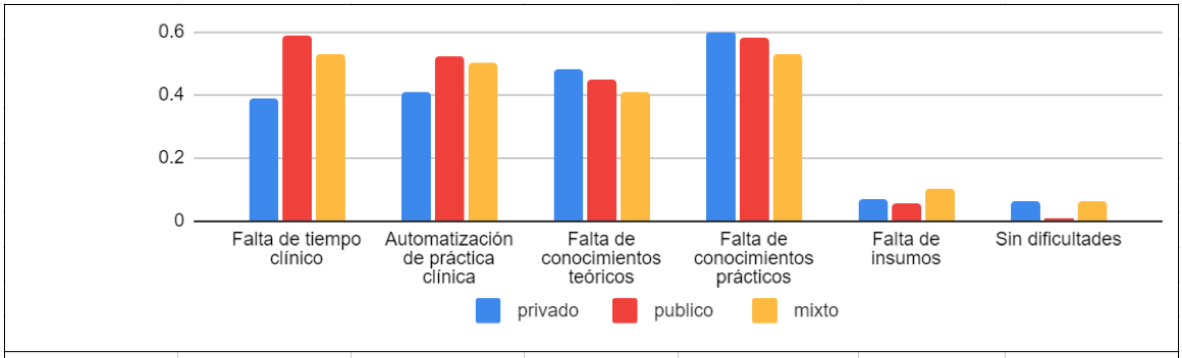

P	<0,01	0,071	0,084	0,566	0,521	0,066

4. Discusión

Este estudio buscó evaluar el comportamiento, actitudes, y seguridad para la asistencia sanitaria de TTM-DOF en profesionales que realizan odontología general en Chile. Los hallazgos demostraron que los odontólogos generales sienten inseguridad al enfrentarse a pacientes con TTM-DOF al momento de diagnosticar y realizar el tratamiento. Ellos demostraron realizar un diagnóstico con seguridad a los pacientes que reciben, pero con un gran número de derivación. Un bajo número decide tratar TTMs agudos, pero la mayoría prioriza la educación acerca del manejo del dolor y del autocuidado por sobre otras acciones (férulas o infiltraciones).

A pesar de que los profesionales relataron estar actualizados en los conocimientos en área, paradójicamente es muy alto el nivel de inseguridad para diagnosticar y tratar pacientes, lo que coincide con un estudio realizado a dentistas y estudiantes de odontología en Alemania [14]. Esto puede ser debido a que los dentistas generales egresan conociendo teóricamente lo amplio del campo como lo demuestran los criterios diagnósticos para los desórdenes temporomandibulares (DC/TMD) [15] pero no se sienten capacitados en cómo ponerlos en práctica para el diagnóstico o la práctica odontológica habitual. Cómo en otros lugares del mundo [6, 9], los dentistas que trabajan en Chile quizás no cuentan con el aprendizaje suficiente para la atención a pacientes con TTM.

Un hallazgo positivo dentro de la investigación fue que gran parte de los participantes reportó utilizar métodos adecuados para el diagnóstico de TTM descritos en la literatura, que abarcan la correcta anamnesis y examen clínico [16], para categorizar y diferenciar dolor, preguntar a los pacientes si tiene dolor alrededor de la cara o mandíbula además de evaluar aspectos psicosociales que puedan estar influyendo en la aparición del dolor. A pesar de esto la mayoría de los profesionales deciden derivar a todos o la mayoría de sus pacientes pese a que muchos no están seguros de que estos puedan acceder al tratamiento principalmente por no poseer los medios económicos para acceder a un tratamiento especializado. Conociendo las dificultades de un manejo clínico biopsicosocial [17], podemos inferir que existe dificultad para manejar o derivar pacientes para optar a tratamientos de especialidad, lo que es comprensible debido a la alta demanda de pacientes FONASA que requieren tratamientos de especialidad y el bajo número de especialistas en el sistema [18]. Por otra parte, en teoría son los odontólogos generales los que deberían tomar el rol de tratante en el TTM agudo y son ellos quienes deberían levantar las alarmas de un dolor crónico o de manejo de especialista [4].

En relación a la terapia de TTM, no hay guías clínicas de tratamiento debido a la heterogeneidad de diagnósticos y resultados. Sin embargo, existen artículos y sugerencias con numerosos tratamientos a seguir para TTMs, que a menudo confunden a los profesionales al momento de enfrentarse al paciente [4]. En este estudio la acción terapéutica más utilizada fue la educación verbal al paciente en relación a su condición, además de indicación de medidas de autocuidado y de terapias para minimizar el dolor (dieta blanda, farmacoterapia, automasaje, aplicación de calor y hielo), lo que está en línea con las sugerencias actuales [19] y se contrasta con los estudios donde se observa una preponderancia por la confección de férula dura [7, 8, 11, 14, 20]. Este dato se vuelve relevante debido a la tasa de éxito (68-95%) que han demostrado las terapias tempranas no invasivas en pacientes con TTM de nueva aparición [21] y la importancia de realizar una terapia conductual, ejercicios mandibulares y farmacoterapia [22] por sobre otras estrategias.

La alta frecuencia de derivación obtenida en este estudio es posible interpretarla quizás al bajo nivel de seguridad de realizar tratamientos de los participantes. Esto se condice con un estudio realizado en Alemania, donde se relacionó la frecuencia de derivación a especialistas a una menor seguridad en el manejo de trastornos mandibulares [20]. En ese estudio se relacionó de manera positiva la seguridad y el tratamiento seleccionado con la cantidad de años de egreso, lo que difiere con nuestros resultados ya que no se demostró relación en esta muestra chilena. Se necesitan estudios para estimar las relaciones entre estas variables y esclarecer la influencia que tendría la experiencia en atención de pacientes con la seguridad percibida al realizar el diagnóstico y tratamiento a pacientes con TTM. Por el contrario, en nuestro estudio sí se encontró relación en la seguridad presente al diagnosticar y tratar con profesionales que han realizado estudios menores posteriores en el área de TTM, lo que se condice con el estudio realizado en Arabia Saudita con especialistas y dentistas recién

graduados [23]. Por otro lado, fue posible demostrar una relación entre los odontólogos que se desempeñan trabajando en el sector público de salud y la percepción de falta de tiempo clínico, lo que es entendible si consideramos que TTM no están considerados dentro del programa odontológico de Atención Primaria de Salud [24], debe ser realizado en su tiempo habitual de atención y al realizar el examen odontológico que indican las normas del ministerio de salud [25].

Se preguntó por la cantidad de pacientes con TTM de nueva aparición que los dentistas ven dentro de una semana, donde la mayoría afirmó que menos de un paciente se presenta pidiendo atención. Es posible que a los odontólogos les cueste discernir entre TTM agudo y la reagudización de TTM crónico, donde TTM crónico se puede presentar con dolor persistente y tiene una posibilidad aumentada de presentar comorbilidades. El rol principal del odontólogo que pesquisa tempranamente la aparición de un TTM debe ser de prevenir la transición de un TTM agudo a un TTM crónico debido a que es una condición que no es fácil de cambiar [2].

Una de las grandes dificultades con respecto a la aplicación de la encuesta fue su difusión y masificación. En primer lugar, si bien contaba con el apoyo de instituciones externas al proyecto (Ver agradecimientos), el extenso número de odontólogos inscritos para trabajar en Chile [12] sumado a la baja tasa de respuesta online [26] puede generar sesgo de resultado, a pesar de esto, el cálculo de tamaño muestral nos indicó que la muestra obtenida tuvo una precisión relevante. Se observó la menor cantidad de respuestas en zonas Sur y Norte del país, lo que puede ser explicado por la vasta diferencia en población de dentistas trabajando en zonas extremas [14]. Además, se ha planteado que cuestionarios online permiten obtener un tamaño de muestra más elevado en comparación a encuestas realizadas cara a cara [27]. En segundo lugar, al ser una encuesta basada en respuestas de auto reporte, las respuestas pueden ser afectadas según la memoria de los dentistas y producir un grado de sesgo a las características específicas preguntadas [7].

A pesar de que no se logró una mayor muestra representativa de la población de odontólogos, a nuestro conocimiento es la primera encuesta en Chile que consulta por el comportamiento clínico en TTM de la población además de ser la encuesta con mayor cantidad de respuestas en esa área. Sería de gran utilidad la implementación de un estudio enfocado a estudiantes de odontología y a profesores del área de TTM-DOF en Chile, para conocer su percepción acerca de los cursos de formación, donde generalmente Oclusión y TTM son enseñados dentro del mismo curso. Como en otros países [5,28] se podría evaluar la necesidad de implementar nuevas modalidades de aprendizaje, debido que hasta el momento el principal método de enseñanza es por medio de cursos didácticos y la minoría se basa en la examinación clínica. Además, se sugiere implementar un protocolo válido centrado en el manejo de pacientes con TTM-DOF en pregrado con el fin de que el odontólogo general se sienta seguro al momento de pesquisar y tratar a sus pacientes.

Sugerencias y limitaciones.

5. Conclusiones

Los odontólogos generales se sienten inseguros al enfrentarse a pacientes con TTM-DOF al momento de diagnosticar y realizar tratamientos a pesar de utilizar métodos adecuados en anamnesis para el diagnóstico. Se presume que los dentistas generales egresan conociendo teóricamente los criterios diagnósticos para los desórdenes temporomandibulares (DC/TMD) pero no se sienten capacitados en cómo ponerlos en práctica para el diagnóstico o la práctica odontológica habitual. Debido a esto, un bajo número decide tratar, existiendo una alta tasa de derivación, existiendo una cantidad desconocida de pacientes que no pueden acceder a los tratamientos. Por lo tanto, existe la necesidad de desarrollar un protocolo de manejo de TTM válido y reproducible en el tiempo para que el dentista general se sienta seguro al momento de enfrentarse a pacientes con dichos trastornos. La evidencia basada en el manejo y percepción de trastornos temporomandibulares no está descrita en Chile, esto puede ser debido a la falta de consideración en el manejo de TTMs en las escuelas de odontología de pregrado.

6. Declaración conflicto de interés

Este es un proyecto de investigación de pregrado para optar al título de cirujano dentista, con fines educativos. No posee conflictos de interés y se abordará en base de datos de encuesta realizada, donde solo los datos serán manejados por los investigadores y su aprobación fue efectuada por el comité ético científico de la Universidad Andrés Bello el año 2021.

7. Agradecimientos

Agradecemos al Colegio de Cirujano Dentistas de Chile A.G a través del Departamento de Salud Pública y a La Sociedad de Trastornos Temporomandibulares y Dolor Orofacial de Chile quienes entregaron auspicio al proyecto favoreciendo la difusión de esta en sus redes digitales y entre sus miembros.

8. Contribución de los autores

Todos los autores han realizado y a partes iguales la argumentación y la redacción de esta investigación.

9. Bibliografía:

International Classification of Orofacial Pain [Internet]. Cephalalgia. 2020 [citado el 17 de noviembre de 2021];40(2):129–221. Disponible en: https://doi.org/10.1177/0333102419893823

Leeuw R de. Orofacial Pain: Guidelines for Assessment, Diagnosis, and Management [Internet]. International Quintessence Publishing Group. 2018 [citado el 28 de octubre del 2021]:1-19. Disponible en: ISBN 978-0-86715-610-2

National Institute of Dental and Craniofacial Research. Facial Pain [internet]. 2018 [Citado el 28 de Octubre del 2021] Disponible en: https://www.nidcr.nih.gov/research/data-statistics/facial-pain

Kapos FP, Exposto FG, Oyarzo JF, Durham J. Temporomandibular disorders: a review of current concepts in aetiology, diagnosis and management. [Internet]. Oral Surg. 2020 [Citado el 17 de noviembre del 2021];13(4):321-34. Disponible en: https://doi.org/10.1111/ors.12473

Klasser GD, Gremillion HA. Past, present, and future of predoctoral dental education in orofacial pain and TMDs: a call for interprofessional education [Internet]. J Dent Educ- 2013 [citado el 28 de octubre del 2021];77(4):395-400.Disponible en: https://doi.org/10.1002/j.0022-0337.2013.77.4.tb05485.x

Tormes AK de M, Lemos GA, Silva PLP da, Forte FDS, Sousa FB de, Araujo DN, et al. Temporomandibular disorders: knowledge, competency, and attitudes of predoctoral dental students [Internet]. Cranio. 2020 [Citado el 12 de noviembre de 2021] :1–9. Disponible en: https://doi.org/10.1080/08869634.2020.1812816

Kakudate N, Yokoyama Y, Sumida F, Matsumoto Y, Gordan V, Gilbert G, et al. Dentist Practice Patterns and Therapeutic Confidence in the Treatment of Pain Related to Temporomandibular Disorders in a Dental Practice-Based Research Network [Internet]. Journal of Oral & Facial Pain and Headache. 2017 Apr [Citado el 27 de octubre del 2021] ;31(2):152-158. Disponible en: 10.11607/ofph.1730

Lindfors E, Tegelberg Å, Magnusson T, Ernberg M. Treatment of temporomandibular disorders – knowledge, attitudes and clinical experience among general practising dentists in Sweden [Internet]. Acta Odontologica Scandinavica. 2016 Aug 17 [Citado el 25 de octubre de 2021] ;74(6):460-5. Disponible en: https://doi.org/10.1080/00016357.2016.1196295

Sam P, Dhanraj M, Jain AR. Treatment of temporomandibular disorders-Knowledge, attitude, and practice among general practicing dentists-A survey [Internet]. Drug Intervention Today. 2018 [Citado el 28 de octubre de 2021];10. Disponible en: 10.5681/joddd.2010.023

Sajjanar J, Soni M, Gade J, Agrawal M, Basavaraj A. Awareness and Knowledge of General Dental Practitioners in Central India Towards Management of Patients with Temporomandibular Disorder: A Questionnaire-based Survey [Internet]. Journal of clinical and Diagnosis Research. 2021 [Citado el 27 de octubre de 2021]; 15(9)5:1-5. Disponible en: 10.7860/JCDR/2021/48593.15356

Aldrigue RHS, Sánchez-Ayala A, Urban VM, Pavarina AC, Jorge JH, Campanha NH. A Survey of the Management of Patients with Temporomandibular Disorders by General Dental Practitioners in Southern Brazil [Internet]. Journal of Prosthodontics. 2016 Jan [Citado el 14 de octubre de 2021] ;25(1):33-8. Disponible en: 10.1111/jopr.12255

Superintendencia de Salud. RNPI [Internet]. Chile [citado el 23 de abril de 2021]. Disponible en: https://rnpi.superdesalud.gob.cl/

Historia del Censo [Internet]. Chile. Resultados Población Sexo y Edad. [citado el 12 de abril de 2021]. Disponible en: http://www.censo2017.cl/descargue-aqui-resultados-de-comunas/

Ziegeler C, Wasiljeff K, May A. Nondental orofacial pain in dental practices - diagnosis, therapy and self-assessment of German dentists and dental students [Internet]. Eur J Pain; 2019 [Citado el 14 de octubre de 2021];23(1):66–71. Disponible en: 10.1002/ejp.1283

Peck CC, Goulet J-P, Lobbezoo F, Schiffman EL, Alstergren P, Anderson GC, et al. Expanding the taxonomy of the diagnostic criteria for temporomandibular disorders [Internet]. J Oral Rehabil. 2014 [Citado 18 de noviembre de 2021];41(1):2–23. Disponible en: 10.1111/joor.12132

Marpaung C, Aliwarga C. Knowledge on temporomandibular disorders pathophysiology among dental practitioners in Jakarta, Indonesia [Internet]. Sci Dent J. 2018 [Citado el 13 de octubre de 2021];2(3):109. Disponible en: 10.26912/sdj.v2i3.3205

Sharma S, Breckons M, Brönnimann Lambelet B, Chung J-W, List T, Lobbezoo F, et al. Challenges in the clinical implementation of a biopsychosocial model for assessment and management of orofacial pain [Internet]. J Oral Rehabil. 2020 [Citado el 18 de noviembre de 2021];47(1):87-100. Disponible en: https://doi.org/10.1111/joor.12871

Abarzúa P, Coronado L, Casassus R. Desafíos de la Red Asistencial Pública de Chile en la Especialidad de Trastornos Temporomandibulares y Dolor Orofacial [Internet]. International journal of odontostomatology. 2019 Dec [Citado el 14 de Octubre de 2021];13(4). Disponible en: http://dx.doi.org/10.4067/S0718-381X2019000400475

Durham J, Al-Baghdadi M, Baad-Hansen L, Breckons M, Goulet JP, Lobbezoo F, et al. Self-management programmes in temporomandibular disorders: results from an international Delphi process [Internet]. J Oral Rehabil. 2016 [Citado el 17 de octubre de 2021];43(12):929-936. Disponible en: 10.1111/joor.12448

Reissmann DR, Behn A, Schierz O, List T, Heydecke G. Impact of dentists' years since graduation on management of temporomandibular disorders [Internet]. Clinical Oral Investigations. 2015 Dec 1 [Citado el 15 de octubre de 2021];19(9):2327-36. Disponible en: 10.1007/s00784-015-1459-7

Durham J. Summary of Royal College of Surgeons' (England) clinical guidelines on management of Temporomandibular disorders in primary care [Internet]. British Dental Journal. 2015 Mar 27 [Citado el 20 de Octubre del 2021];218(6):355-6. Disponible en: 10.1038/sj.bdj.2015.194

List T, Axelsson S. Management of TMD: evidence from systematic reviews and meta-analyses [Internet]. J Oral Rehabil. 2010 [Citado el 16 de noviembre del 2021]; 37:430-51. Disponible en: 10.4097/kjae.2018.71.2.103

Al-Huraishi HA, Meisha DE, Algheriri WA, Alasmari WF, Alsuhaim AS, Al-Khotani AA. Newly graduated dentists' knowledge of temporomandibular disorders compared to specialists in Saudi Arabia [Internet]. BMC Oral Health. 2020 Oct 7 [Citado el 14 de octubre del 2021];20(1). Disponible en: https://doi.org/10.1186/s12903-020-01259-4

Minsal. Manual informativo OIRS- Programa odontológico APS [Internet]. 2020 [citado el 14 de noviembre del 2021] Disponible en: https://www.ssbiobio.cl/nueva_web/public/docs/V3_MANUAL_INFORMATIVO_OIRS_ODONTOLOGICO_APS_2020.pdf

Minsal. Plan Nacional de Salud Bucal 2018-2030 [Internet]. Diciembre 2017 [citado el 14 de noviembre del 2021] Disponible en: https://www.minsal.cl/wp-content/uploads/2017/12/Plan-Nacional-Salud-Bucal-2018-2030-Consulta-P%C3%BAblica-20_12_2017.pdf

Utzet M, Martin U. Las encuestas online y la falsa ilusión de la n grande. A propósito de una encuesta sobre la eutanasia en profesionales médicos. Gac Sanit. 2020;34(5):518–20. Disponible en: https://dx.doi.org/10.1016/j.gaceta.2019.07.009

Huhtanen P, Mustonen H, Mäkelä P. Effects of telephone versus face-to-face survey modes on reports of alcohol-related attitudes, harms and alcohol consumption [Internet]. Journal of Substance Use. 2016 Jul [Citado 14 de octubre 2021] 3;21(4):407–13. Diponible en: https://doi.org/10.3109/14659891.2015.1040091

Simm W, Guimarães AS. The teaching of temporomandibular disorders and orofacial pain at undergraduate level in Brazilian dental schools [Internet]. J Appl Oral Sci. 2013 [Citado 18 noviembre de 2020];21(6):518-24. Disponible en: https://doi.org/10.1590/1679-775720130235