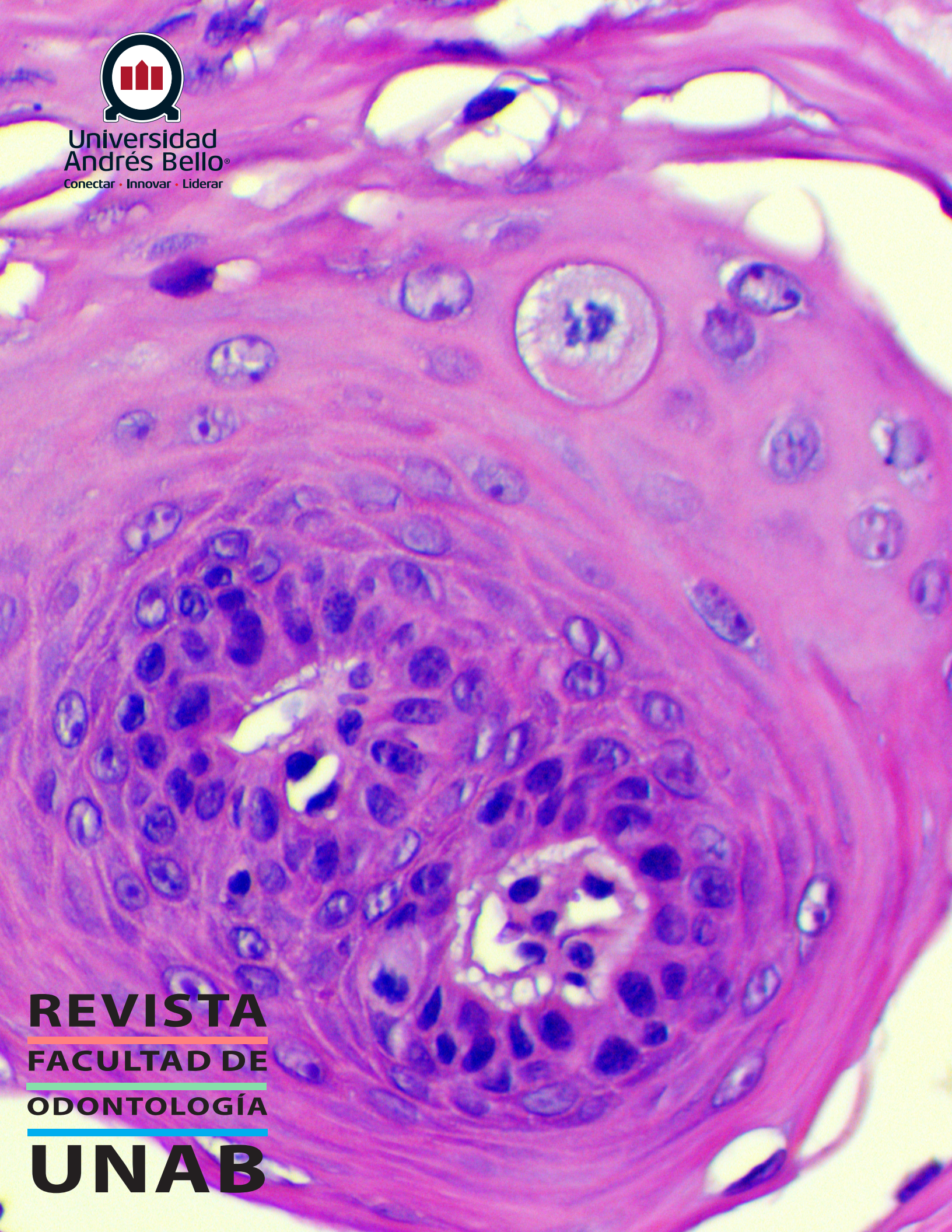

Universidad Andrés Bello®
Conectar · Innovar · Liderar

REVISTA FACULTAD DE ODONTOLOGÍA UNAB

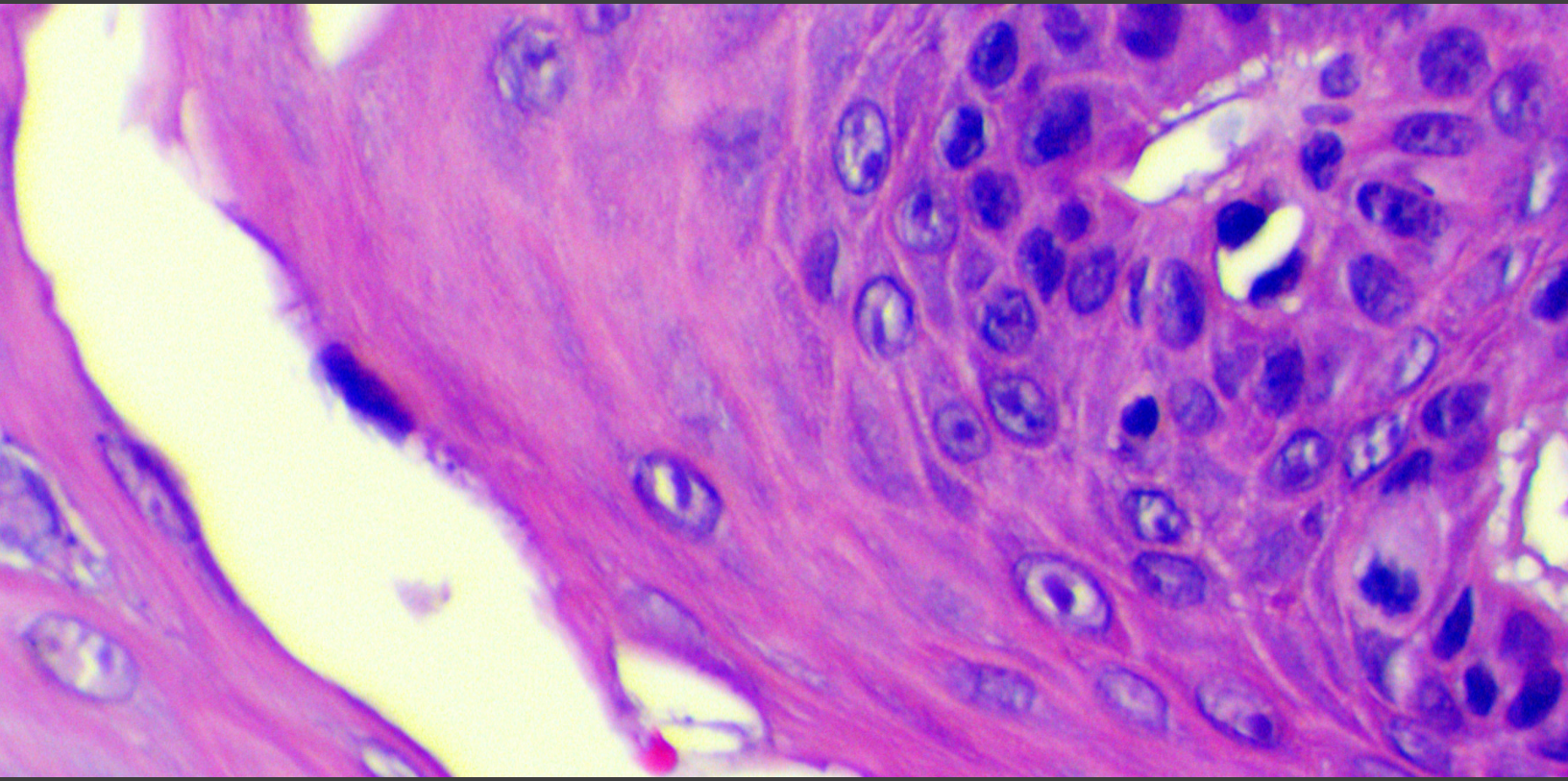

SUMARIO

SUMARIO
Universidad Andrés Bello
Volumen 10 N1-2021 ISSN: 0718-8390

Editores
Dra. Alejandra Fernández
Dr. Felipe Cáceres

Comité
Dra. Alejandra Fernández
Dr. Felipe Cáceres
Dra. Denisse Bravo
Dra. Dafna Benadof
Dra. Elizabeth López
Dra. Constanza Jiménez
Dr. Patricio Vildósola
Dr. Juan Fernando Oyarzo
Dr. Vicente Wielandt

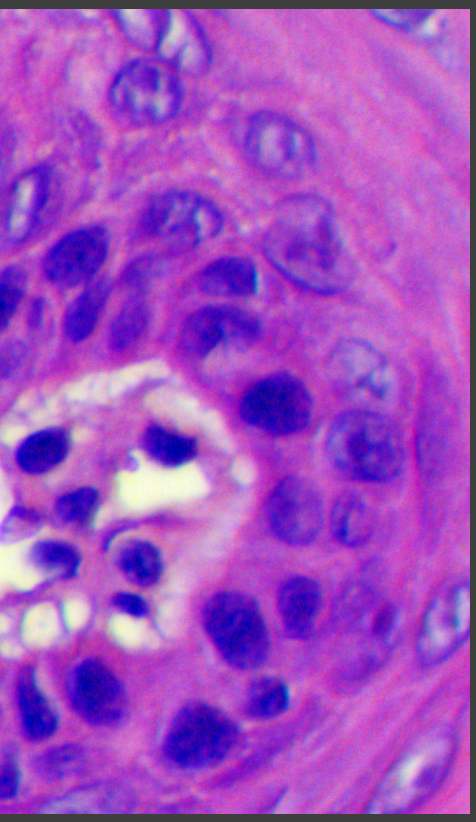

Portada
Microfotografía de Displasia epitelial oral con mitosis atípica
Dra. Magdalena Pinto

Director
Dra. Alejandra Fernández

Decana
Dra. Joyce Huberman C.

Universidad Andrés Bello
Facultad de Odontología

Manifestaciones Orales Asociadas a COVID-19

Amigo [D1], Torche[I1], Zamora[P1], C,aceres [F1], Cavagnola[D1]

Resumen:

Objetivo: Comunicar manifestaciones orales asociadas a la infección del virus COVID-19.

Material y método: Se realizó un análisis bibliográfico utilizando las bases de datos PubMed, SciELO, Scopus, Web of Science y Science direct. Los términos de búsqueda fueron: "COVID-19", "Oral Health", "Oral manifestations", "Oral medicine" y "Oral pathology". Los criterios de inclusión fueron: Reportes de casos, series de casos en español e inglés. Los criterios de exclusión fueron: Textos incompletos y revisiones bibliográficas. Se seleccionaron 20 artículos que entregaron información sobre las manifestaciones orales que pueden estar asociadas a la infección por COVID-19.

Resultados: Las manifestaciones orales más frecuentes asociadas a COVID-19 fueron disgeusia-hipogeusia, lesiones aftosas, vesículo-ulcerativas, xerostomía, las cuales facilitan la presencia de patologías concomitantes como candidiasis y queilitis angular. Localizadas en mucosa labial, dorso y bordes laterales de lengua, y en zonas menos comunes, como el pilar amigdalino, vientre de lengua, paladar duro y encía adherida. En glándulas salivales, se reportó sialoadenitis aguda no supurativa y parotiditis aguda viral. Las manifestaciones menos comunes fueron petequias en mucosa labial, paladar duro y un área necrótica superficial en este último, además de sensación de ardor, dolor y depapilación lingual, fisuras comisurales, pigmentaciones marrones y gingivitis descamativa.

Conclusiones: Las manifestaciones orales son ampliamente encontradas en infectados por COVID-19, con variadas presentaciones y ubicaciones, pudiendo anteceder a síntomas típicos de la enfermedad y/o evolucionar paralelamente con ellos. Todavía no está clara la etiología de estas manifestaciones, ya que aún faltan estudios y evidencia científica al respecto.

Palabras claves: "COVID-19", "Oral Health", "Oral manifestations", "Oral medicine", "Oral pathology".

Introducción

El Centro Chino para Control y Prevención de Enfermedades en enero del 2020 identificó oficialmente el SARS-CoV-2 como una nueva cepa de coronavirus causante de la pandemia de COVID-19 originaria de Wuhan, China a fines de 2019. Se sabe que el COVID-19 se transmite a través del contacto cercano de persona a persona, a una distancia aproximada de 2 metros, donde las gotitas respiratorias de una persona infectada, ya sea sintomática o asintomática que tose, estornuda o habla, se propaga a otras personas que no tienen barreras de protección adecuadas. Otra vía de transmisión se produce de forma indirecta cuando las gotas de saliva caen sobre superficies inertes, como el suelo y objetos de diferentes materiales, donde las personas entran en contacto directo con ellas [1,2] , todo esto facilitó su propagación, generando más de 34 millones de contagios y más de 1 millón de muertes a nivel mundial reportados a la fecha (WHO, 2020).

Los estudios acerca de las principales manifestaciones sistémicas del COVID-19, nos muestran que los signos y síntomas más comúnmente descritos son fiebre, tos seca, diarrea, dificultad respiratoria, dolor de cabeza, fatiga, esputo, dolor de garganta, hiposmia, hipogeusia, diarrea, disnea, manifestaciones cutáneas como enantema, urticaria, erupciones cutáneas, resultando en casos graves de neumonía [3–5], síntomas que conocemos en etapas más avanzadas de la enfermedad, sin embargo, hay signos y síntomas que aparecen más tempranamente como las alteraciones del gusto, olfato, lesiones cutáneas y repercusiones a nivel oral en donde falta ahondar en estudios que permitan dar a conocer la relación directa entre el SARS-CoV-2 y las manifestaciones orales que se presentan. Una vez instaurada la infección de COVID-19, el virus tendría la capacidad de alterar las defensas del individuo causando una inmunosupresión que lleva a la alteración de la microbiota oral y permitiendo la aparición de infecciones oportunistas [6]. Se ha sugerido que la cavidad oral es un perfecto ambiente para la invasión de este virus debido a la especial afinidad que tiene éste por células con los receptores para la enzima convertidora de angiotensina II (ACE2) encontrándose en el tracto respiratorio, mucosa oral, lengua y glándulas salivales [4,7–10], sin embargo, se han informado pocas manifestaciones orales, donde la sequedad bucal, lesiones vesiculo-bullosas, lesiones aftosas, disgeusia y anosmia son los signos orales más comunes informados [5]. El objetivo de esta revisión es comunicar manifestaciones orales asociadas a la infección del virus COVID-19.

Material y método

Se realizó un análisis bibliográfico utilizando las bases de datos PubMed, SciELO, Scopus, Web of Science y Science direct. Los términos de búsqueda fueron: "COVID-19", "Oral Health", "Oral manifestations", "Oral medicine" y "Oral pathology". Los criterios de inclusión fueron: Reportes de casos, series de casos en español e inglés. Los criterios de exclusión fueron: Textos incompletos y revisiones bibliográficas. Se seleccionaron 20 artículos que entregaron información sobre las manifestaciones orales que pueden estar asociadas a la infección por COVID-19.

Resultados

Dentro de las principales manifestaciones orales encontradas, en la mayoría de los

1 Facultad de Odontología, Universidad Andrés Bello.

estudios analizados se ve la presencia de ageusia, disgeusia o hipogeusia [1,5,8,11,12], y en gran medida también lesiones ulcerosas-ampollosas, aftosas, que son frecuentemente unilaterales, dolorosas, de tamaño variable y están asociadas a un halo eritematoso [1,5,8,11,12]. Estas lesiones fueron halladas generalmente en mucosa interna de labios, dorso y bordes laterales de lengua, además de otras zonas, aunque menos comunes, como los pilares amigdalinos, vientre de lengua, paladar duro y encía adherida.

A nivel de glándulas salivales tenemos cuadros como Sialoadenitis aguda viral no supurativa y Parotiditis aguda, que afectan tanto a la glándula Parótida como a la Submandibular cursando con sintomatología que incluye principalmente dolor, aumento de volumen o tumefacción, sin supuración [13,14]. Hubo reportes de xerostomía y con ella patologías concomitantes como la candidiasis oral de tipo pseudomembranosa y queilitis angular [1,12].

Otras manifestaciones orales menos comunes incluyen petequias múltiples en mucosa labial, una petequia única asociada a un área necrótica superficial en paladar duro, sensación de ardor, dolor y depapilación de lengua, fisuras unilaterales en comisura y pigmentaciones de color marrón en encía adherida de dientes anteriores y gingivitis descamativa en encía.

Tabla 1. Reportes de caso de manifestaciones orales en individuos por infección del virus COVID-19 y su ubicación.

AUTOR	MANIFESTACIONES ORALES	UBICACIÓN
Alexander Chern, et al. [13]	Dolor preauricular, aumento de volumen unilateral y bilateral (Diagnóstico de Sialoadenitis aguda viral no supurativa)	Glándula Parótida
	Tumefacción, sin supuración.	Glándula submandibular
J. Amorim dos Santos, et al. [8]	Hipogeusia	-
	Úlceras amarillentas, placa blanca y lengua geográfica severa asintomática.	Dorso de lengua
Thaís Brandão, et al. [11]	Disgeusia	-
	Úlceras tipo afta dolorosas (tamaño variable, borde irregular) con membrana mucopurulenta	Labio, mucosa de labio superior e inferior, dorso lingual anterior
	Úlceras hemorrágicas dolorosas	Labio superior e inferior, dorso lingual anterior
	Úlcera dolorosa de 1.5cm	Borde lateral de lengua
	Úlcera necrótica dolorosa	Labio inferior derecho
	Úlceras superficiales, circulares, centro blanquecino y halo eritematoso	Vértice y borde de lengua
	Úlcera con membrana fibrinopurulenta circular, rodeada por halo eritematoso de 0.5cm	Pilar amigdalino
	Úlceras tipo afta	Mucosa labial superior e inferior, borde lateral derecho de lengua.
	Úlcera cubierta por pseudomembrana blanquecina dolorosa, rodeada por halo eritematoso	Ventral de lengua
	Petequia única y área necrótica superficial asociada	Paladar duro anterior
Jairo Corchuelo, et al. [1]	Petequias rojas	Mucosa de labio
	Pigmentaciones marrón oscuro	Encía adherida en dientes anteriores.
	Área blanquecina Diagnóstico de candidiasis)	Dorso lingual
	Lesiones de tipo aftas	Encía adherida, borde lateral de lengua
	Xerostomía	-
J. Fisher, et al. [15]	Aumento de volumen unilateral preauricular y submandibular, sin supuración induración, eritema o sensibilidad.	Zona preauricular y submandibular
J. Lechien., et al. [14]	Dolor preauricular unilateral, edema retromandibular (Diagnóstico de parotiditis).	Zona retromandibular
C. Carreras-Presas, et al. [5]	Disgeusia	-
	Dolor lingual	Lengua
	Úlceras dolorosas anaranjadas con halo eritematoso simétricas unilaterales Úlceras pequeñas, dolorosas, amarillentas con halo eritematoso unilaterales	Paladar duro
	Ampollas	Mucosa de labio
	Gingivitis descamativa	Encía
D. Rodríguez, et al. [12]	Disgeusia	-
	Lesiones tipo afta	No especifica
	Sensación de ardor y depapilación	Lengua
	Fisuras comisurales (Diagnóstico de Queilitis Angular)	Comisura
	Lesiones en compatible con candidiasis pseudomembranosa y queilitis angular	Lengua, paladar y comisura

Discusión

Se describe a la mucosa oral como un posible blanco para el virus, pudiendo afectar la función de los queratinocitos orales, fibroblastos y el revestimiento epitelial de los ductos de las glándulas salivales además del tejido glandular. Esto debido a que se presenta a los receptores de la ACE2 como un sitio de unión del virus, los cuales tienen una gran expresión en la cavidad oral y glándulas salivales, las células que sean infectadas presentan un aumento de permeabilidad de la membrana celular siendo susceptibles a la replicación bacteriana y viral llevando a la formación de úlceras y necrosis [10,11,16].

En vista de lo anterior, al haber una infección directa de las glándulas salivales por parte del virus COVID-19, y dada la alta carga viral salival de estos pacientes [4,7,13,17,18], se encuentran variadas manifestaciones orales tal como lo reportado por autores Fantozzi et al., 2020 y Martelli-Júnior et al., 2020 que reportan la disgeusia como manifestación principal y xerostomía como segunda más común [4,16,18], por otra parte Biadsee et al., 2020 reporta mayormente xerostomía y como segunda manifestación más común disgeusia [3], estando ambos síntomas presentes en más del 50% de los individuos afectados siendo éstas manifestaciones tempranas que preceden el diagnóstico de COVID-19 en el 70% de los afectados [3,4]. La alta prevalencia de disgeusia y xerostomía y su temprana aparición dentro de la infección por COVID-19, se atribuye a la afectación temprana de glándulas salivales que resulta en una disfunción cualitativa y cuantitativa de saliva, un agente clave para la función de las papilas gustativas [3,9,10,16]. Debido a este cambio en la saliva producida en el individuo, combinado con la deshidratación, se facilita la transmisión viral retrógrada [13], existiendo una propagación del virus COVID-19 al igual que otros virus y microorganismos de carácter oportunista, pudiéndose generar entonces Parotiditis aguda viral, Sialoadenitis aguda no supurativa, candidiasis y queilitis angular las cuales también pueden estar asociadas a la farmacoterapia en estos individuos [1,13,14], no se debe olvidar que esta infección de COVID-19 es de carácter sistémico y afecta al individuo de manera multisistémica, por lo que la farmacoterapia puede incluir corticoides, antibióticos e inmunosupresores los cuales afectan el sistema inmune del paciente [1,5,6,8,10].

La afectación de los queratinocitos orales y fibroblastos se puede asociar a lesiones herpéticas, ulceraciones tipo aftas, gingivitis descamativa y lesiones ampollosas [10,11,16]. Las pigmentaciones en la mucosa están asociadas a los procesos inflamatorios que genera la infección del virus así como las petequias debido a la capacidad que tendría SARS-Cov2 de generar trombocitopenia [1,11], sin embargo considerar que en el caso de Corchuelo et al., 2020 el individuo estaba tomando ibuprofeno lo que pudo influir en la inhibición de las plaquetas [1]. Estas manifestaciones suelen ser más severas en individuos de mayor edad e inmunodeprimidos y que cursan una infección por COVID-19 más grave [11,19].

La presencia de estas manifestaciones orales no está claro si es por acción directa del virus, alteraciones en la respuesta inmune, procesos inflamatorios, farmacoterapia asociada o un complemento entre estos factores [1,6,8,10–12,19], sin embargo, la resolución de estos cuadros orales se desarrolló paralelamente a la resolución del COVID-19 lo cual sirve como indicador de que hay relación entre la aparición de estas lesiones y la infección por COVID-19 [11]. Debemos considerar el impacto psicológico que ha generado esta pandemia, aumentando el riesgo de lesiones orales, sabiendo que existe una fuerte asociación entre las condiciones de salud bucal y la condición emocional del paciente [2,12,20]. Para finalizar, estas manifestaciones podrían ayudar al diagnóstico temprano de COVID-19 ya que pueden preceder a los síntomas respiratorios típicos por varios días, y el agravamiento de lesiones orales puede preceder un escenario clínico más grave [4,6,11], por lo que es de suma importancia dar a conocer y reconocer las manifestaciones orales que se presentan en la literatura, de todas formas aún faltan estudios y evidencia que demuestre la etiología de estas manifestaciones orales y se debe seguir investigando acerca del tema.

Declaración de conflicto de interés

No existen conflictos de interés.

Agradecimientos

Contribución de los autores

Daniela Amigo C: Escritora y editora original. Ignacio Torche P: Escritor y editor original. Paula Zamora O: Escritora y editora original. Dr. Felipe Cáceres: Tutor. Dra. Daniela Cavagnola: Tutora.

Bibliografía

1. Corchuelo J.; Ulloa FC. Oral manifestations in a patient with a history of asymptomatic COVID-19. Case Report. Int J Infect Dis 2020, 130, 344-346.

2. Brian Z.; Weintraub JA. Oral Health and COVID-19: Increasing the Need for Prevention and Access. Prev Chronic Dis 2020, 2, 98-107

3. Biadsee A.; Biadsee A.; Kassem F.; Dagan O.; Masarwa S.; Ormianer Z. Olfactory and Oral Manifestations of COVID-19: Sex-Related Symptoms—A Potential Pathway to Early Diagnosis. Otolaryngol Neck Surg 2020, 163, 722-728.

4. Fantozzi PJ.; Pampena E.; Di Vanna D.; Pellegrino E.; Corbi D.; Mammucari S. Xerostomia, gustatory and olfactory dysfunctions in patients with COVID-19. Am J Otolaryngol 2020, 41(6), 102721.

5. Carreras- Presas CM.; Sánchez JA.; López- Sánchez AF.; Jané- Salas E.; Pérez MLS. Oral vesiculobullous lesions associated with SARS-CoV-2 infection. Oral Dis 2020, 00, 1-3.

6. Kohanszky MEN.; Abásolo CPM.; Soto RRC. Manifestaciones Orales de la Infección por COVID-19. Int. J. Odontostomat 2020, 14, 555-560

7. Xu J, Li Y, Gan F, Du Y, Yao Y. Salivary Glands: Potential Reservoirs for COVID-19 Asymptomatic Infection. J Dent Res 2020, 99, 989–989.

8. Amorim dos Santos J.; Normando AGC.; Carvalho da Silva RL.; De Paula RM.; Cembranel AC.; Santos-Silva AR. Oral mucosal lesions in a COVID-19 patient: New signs or secondary manifestations? Int J Infect Dis 2020, 97, 326-328

9. Vinayachandran D.; Balasubramanian S. Is gustatory impairment the first report of an oral manifestation in COVID-19? Oral Dis 2020, 00, 1-2.

10. Dziedzic A.; Wojtyczka R. The impact of coronavirus nfectious disease 19 (COVID-19) on oral health. Oral Dis 2020, 00, 1-4.

11. Brandão TB.; Gueiros LA.; Melo TS.; Prado-Ribeiro AC.; Nesrallah ACFA.; Prado GVB. Oral lesions in patients with SARS-CoV-2 infection: could the oral cavity be a target organ? Oral Surg Oral Med Oral Pathol Oral Radiol 2020, 18, 31119-6

12. Rodríguez MD.; Romera AJ.; Villarroel M. Oral manifestations associated with COVID-19. Oral Dis 2020, 00, 1-3.

13. Chern A.; Famuyide AO.; Moonis G.; Lalwani AK. Sialadenitis: A Possible Early Manifestation of COVID-19. The Laryngoscope 2020, 00, 1–3

14. Lechien JR.; Chetrit A.; Chekkoury-Idrissi Y.; Distinguin L.; Circiu M.; Saussez S. Parotitis-Like Symptoms Associated with COVID-19. Emerging Infect Dis J 2020, 26, 9.

15. Fisher J., Monette D., Patel K., Kelley B., Kennedy M. COVID-19 associated parotitis: A case report. The American journal of emergency medicine 2020, S0735-6757(20), 30549-0.

16. Lozada-Nur F.; Chainani-Wu N.; Fortuna G.; Sroussi H. Dysgeusia in COVID-19: Possible Mechanisms and Implications. Oral Surg Oral Med Oral Pathol Oral Radiol 2020, 130, 344-6.

17. Patel J.; Woolley J. Necrotizing periodontal disease: Oral manifestation of COVID-19. Oral Dis 2020, 00, 1–2.

18. Martelli-Júnior H.; Machado RA.; Martelli DRB.; Andrade MC.; Coletta RD. Oral cancer and ACE2 receptor of SARS-CoV-2. Oral Oncol 2020, 108, 104920.

19. Vieira AR., Oral manifestations in coronavirus disease 2019 (COVID-19). Oral Dis 2020, 00, 1-1

20. AL-Maweri SA.; Halboub E.; Warnakulasuriya S. Impact of COVID-19 on the early detection of oral cancer: A special emphasis on high risk populations. Oral Oncol 2020, 106, 104760.

MÁXIMA PROTECCIÓN EN LA CLÍNICA DENTAL

DOBLE ESCUDO PROTECTOR

CLORHEXIDINA + CLORURO DE CETILPIRIDINIO

PERIO·AID®

PERIO·AID®
tratamiento
CLORHEXIDINA 0,12%
+ CPC 0,05%
Antiséptico bucal para tratamientos odontológicos y periodontales

PERIO·AID®
mantenimiento
CLORHEXIDINA 0,05%
+ CPC 0,05%
Coadyuvante en el tratamiento de encías inflamadas, dolorosas o sangrantes

https://shop.dentaid.cl www.dentaid.cl @dentaidchile ventas@dentaid.cl

Microtornillos
Una revisión bibliográfica.

Aroca Chandía, M. [1]

Resumen: Los microtornillos son un tipo de implante alveolar que proporcionan un método eficiente y efectivo de anclaje para evitar movimientos no deseados en el tratamiento de ortodoncia. Aparte de ser un elemento económico, fácil de colocar y retirar. En los últimos años, se han diseñado implantes de dimensiones pequeñas para ayudar a los especialistas a lograr sus objetivos ortodóncicos para evitar migraciones hacia mesial de los dientes para no perder anclaje durante el tratamiento.

Objetivo: Evaluar la evidencia científica disponible que permita actualizar y dar un resumen de lo que es los microimplantes y su utilización en la actualidad en la rama de Ortodoncia.

Material y método: se realizó una búsqueda bibliográfica en Scopus, Scielo y Science direct. Se incluyeron los articulados clínicos randomizados publicados entre 2023 y 2018 que contuvieran las palabras claves "microtornillo", "ortodoncia", "anclaje", en ingles o español y de acceso gratuito.
Resultados: 10 trabajos de investigación fueron analizados y resumidos tomando en cuenta los puntos mas importantes como la explicación del anclaje, las características de los tornillos mas relevantes como material con el que esta confeccionado, dimensiones, propósitos de uso.

Conclusiones:

Palabras claves: "Anclaje", "Microtornillo", "Ortodoncia".

1. Introducción

El anclaje es clave a la hora de movilizar dientes en el tratamiento ortodóncico y lograr los objetivos del procedimiento. Chopra [3] describe al control del anclaje como "la piedra angular del sistema de fuerza de ortodoncia".

El anclaje en ortodoncia es el grado y la naturaleza de la resistencia al desplazamiento ofrecido por una estructura anatómica y/o externa que es utilizado con el fin de realizar movimientos de otras estructuras dentarias. El anclaje lo proporcionan los dientes, en la mayoría de las veces, que resisten las fuerzas de reacción generadas por los componentes activos del aparato. Cualquier movimiento dental no deseado debe ser controlado; de lo contrario, la maloclusión subyacente empeorará durante la alineación de los dientes.

Los movimientos no deseados se describen como un problema recurrente ya que, como todo orden de cosas, la física en los tratamientos de ortodoncia obedece la tercera ley de Newton, la cual dice «cada movimiento genera otro de igual intensidad y signo contrario». Gutiérrez y Col [1] nos comenta que este fenómeno físico explica la dificultad de mover dientes tirando de otros que no se desean mover.

Pero hay que empezar con la pregunta **¿Qué son los microtornillos?.** Los microtornillos corresponde a un dispositivo de anclaje ortodóntico óseo temporal. Los microtornillos se pueden utilizar como anclaje directo, cuando son utilizados para mover otros dientes, o indirecto, cuando su función es estabilizar otro dispositivo que a su vez permitirá el movimiento dentario [1]

Numerosos estudios (1-5) describen las desventajas que tenían los sistemas de anclaje antes de los microtornillos. Seong-min bae [2] habla de los diseños complicados de los aparatos, Gutiérrez [1] mencionaba la necesidad de anclaje estable, pero no se disponía de hueso alveolar en algunos casos. Chopra [3] comentaba de movimientos de dientes recíprocos no deseados. La gran desventaja donde todos los autores concuerdan es la "necesidad de una cooperación excepcional del paciente adulto" [1-10] que muchas veces no se tiene.

El anclaje esquelético mediante implantes dentales, miniplacas, minitornillos y microtornillos proporciona un anclaje absoluto para el movimiento dentario. [3]

El uso de microtornillos para anclaje en ortodoncia es una técnica muy sencilla y de gran efectividad terapéutica, los cuales se desarrollaron de forma específica a partir de 1997 por Kanomi con los onplantl [1] entre sus ventajas tenemos:

1. Técnica sencilla de inserción y remoción, además de tener gran efectividad [1]
2. Su precio accesible [2]
3. Variedad de medidas para diferentes escenarios clínicos [2]
4. Después de implantarse se pueden cargar de inmediato con fuerzas de 200 a 300g [2], aun que Gutiérrez nos da un rango de fuerza inmediata de 50-250 g [1]
5. No necesitan oseointegración [2]
6. No necesitan cooperación del paciente [1-5]

Si bien son muchos los aspectos y tópicos de los microtornillos que se pueden evaluar, en este resumen hemos elegido los aspectos que mas se repiten en la literatura y que mas investigación tienen.

El propósito de este resumen es informar sobre los estudios relevantes relacionados con el uso de implantes para el anclaje en ortodoncia. En este resumen se ha dividido el tópico a desarrollar en áreas temáticas específicas y en las siguientes áreas: material, tamaño y utilización.

2. Material y método

Una búsqueda de trabajos de investigación y revisiones bibliográficas se llevó a cabo; motores de búsqueda: Scopus, Scielo y Science direct.

Las palabras claves fueron "microtornillo", "ortodoncia", "anclaje". Se incluyeron estudios en español e ingles. Se limitó a un periodo de cinco años de antigüedad (2023 - 2018) y con acceso gratuito. Se excluyeron trabajos que estuvieran fuera del área de la salud y fuera del área de Odontología. Dejando 10 trabajos que cumplían con los criterios para analizar.

1 Cirujano Dentista, Universidad Andrés Bello.

3. Resultados:

A) Material de los microtornillos

El material con que se hagan los micro tornillos debe cumplir ciertas características, como: ser bio compatible, no tóxico, tener propiedades mecánicas favorables y ser capaz de resistir el estrés y la tensión [3, 6]

Lorenzo [3] describe los materiales comúnmente utilizados para los implantes se pueden dividir en 3 categorías:

- Biotolerantes (acero inoxidable, aleación de cromo-cobalto)
- Bioinertes (titanio, carbono)
- Bioactivos (hidróxido de apatito vetrocerámico, aluminio oxidado cerámico).

El titanio comercialmente puro es el material más utilizado en implantología. Está compuesto en un 99,5 % por titanio y el 0,5 % restante son otros elementos, como carbono, oxígeno, nitrógeno e hidrógeno. [1, 2, 4]

Interesante es la opción de aparatos con materiales reabsorbibles que se ha estado estudiando en este ultimo tiempo. En estudios preliminares, los aparatos fabricados con materiales reabsorbibles lograron resultados positivos sin mostrar signos de inflamación o reabsorción y con tiempos operatorios compatibles con los requerimientos de la mecánica ortodóncica. Glatzmaier y col [7] demostraron in vitro que un implante biorreabsorbible podía soportar fuerzas de 50 newtons (N) (horizontal) y 155 N (vertical) sin perder anclaje. Estos implantes pueden ser utilizados, según los autores, como anclaje ortodóncico y luego ser reabsorbidos sin causar inflamación. [8]

B) Tamaño

Según Arismendi et al, la selección de un microtornillo se basa en el diámetro y la longitud. Éstos, a su vez, varían de acuerdo con su localización anatómica.

Existen tres tipos de diámetros:

- El tipo A mide 1,3 mm de diámetro a nivel del cuello del implante y 1,1 mm en la punta. Longitud total de 11 mm.
- El tipo B mide 1,5 mm de diámetro en el cuello y 1,3 mm en la punta. Longitud total de 11 mm.
- El tipo C mide 1,5 mm de diámetro en el cuello y 1,3 mm en la punta, con una longitud total de 9 mm.

Las diferentes dimensiones permitieron que los implantes coincidieran con el sitio anatómico, el hueso disponible y los obstáculos presentes. [10]

Si tomamos en cuenta la zona anatómica y el tamaño del microtornillo obtenemos la siguiente tabla guia:

Tabla 1. Resumen de caracteristicas microtornillos en cuanto a diámetro y longitud usados mas comunmente según la zona en la que sean necesarios. [2-5]

Zona	Diámetro	Longitud
Maxilar; zona vestibular	1.3 a 1.6 mm	6 a 8 mm
Maxilar; zona palatina	1.5 y 1.8 mm	8 a 10 mm
Mandíbula	1.3 a 1.6 mm	5 a 7 mm
Sutura palatina	1.6 a 2 mm	5 a 6 mm
Hueso interdental	1.5 mm	(no especifica)
Áreas no dentales (paladar duro o línea oblica de la mandibula)	2.0 a 2.7 mm	(no especifica)

C) Utilización

Los microtornillos pueden servir para realizar anclaje directo o indirecto. El anclaje directo es: apoyarnos directamente sobre el tornillo y utilizar las fuerzas sobre él sin utilizar ninguna unidad dentaria de anclaje. El anclaje indirecto es aquella situación en la que tenemos una unidad de anclaje dentaria y el microtornillo se utiliza para reforzarla o para estabilizarla. [7-9]

4. Discusión:

Los microtornillos de anclaje deben presentar una resistencia inmediata a las fuerzas ortodóncicas, no exigir la colaboración del paciente, no provocar molestias, ser de fácil manejo para el ortodoncista y ser compatibles con los dispositivos ortodóncicos habituales, sin mencionar a un precio costeable por el paciente. El material debe ser biocompatible para poder implantarlos, y en este orden pueden ser varias las opciones, lo mas popular es el uso de titaneo en los microtornillos para conseguir los objetivos del tratamiento. Pero otros materiales han salido al mercado que suponen una mejora en el tratamiento completo de implantes per se, los cuales son implantes de material reabsorvible. Desarrollarlo con mas atención no era partciularmente el objetivo del estudio, pero si es importante mencionarlo.

Las otras aracteristicas mencionadas en esta investigación como el tamaño del implante (lo que nos llevo consecuentemente a hablar del lugar anatomico donde se usará) y el objetivo de su uso son temas muy concretos y explicitos hoy en día pues generar una guia muy detallada de todos los usos que tienen los microtornillos y en todos los casos clínicos que pueden ayudar al especialista. Numerosos fabricantes han desarrollado microtornillos de titanio para anclaje ortodóncico en diferentes diseños y dimensiones. Han enriquecido el espectro terapéutico de la ortodoncia de forma revolucionaria. Con los microtornillos se abre la puerta a nuevas posibilidades ortodóncicas. Es necesario abrir vías de investigación, replantear la biomecánica, estudiar casos mas complejos para hacer el diseño de tratamiento lo mas certero posible, pero está claro que la falta de anclaje natural y la ausencia de motivación ya no son obstáculos para conseguir unos buenos resultados en ortodoncia.

5. Declaración conflicto de interés

No hay conflicto de intereses al escribir esta revisión bibliográfica.

6. Agradecimientos

Agradezco la tutela de la doctora Alejandra Fernández

7. Contribución de los autores

M.A: diseño y escritura.

8. Bibliografía:

- Gutiérrez Labaye P, Hernández Villena R, Perea García MA, Escudero Castaño N, Bascones Martínez A. Microtornillos: Una revisión. Av Periodon Implantol. 2018; 26, 1: 25-38
- Bae SM, Park HS, Kyung HM, Kwon OW, Sung JH. Clinical application of microimplant anchorage. J Clin Orthod. 2020 May;36(5):298-302. PMID: 12056211.
- Chopra SS, Chakranarayan A, Clinical evaluation of immediate loading of titanium orthodontic implants, Medical Journal Armed Forces India (2019), http://dx.doi.org/10.1016/j.mjafi.2012.06.020
- Lorenzo Favero, Paolo Brollo, Eriberto Bressan, Orthodontic anchorage with specific fixtures: Related study analysis, American Journal of Orthodontics and Dentofacial Orthopedics, Volume 122, Issue 1, 2022, Pages 84-94, ISSN 0889-5406,
- Fritz, Ulrike & Ehmer, Andreas & Diedrich, Peter. (2018). Clinical Suitability of Titanium Microscrews for Orthodontic Anchorage. Preliminary Experiences. Journal of orofacial orthopedics 2020;30(2):60-75
- Ruz Duniau C, López Socías MÁ, Barrios Neira P, Terán Que- zada K, Carranza Morales F. Efectividad del anclaje ortodóntico con microtornillos en comparación a otras técnicas. Una revisión sistemática (enero, 2021). Odontologia Pediátrica 2021;29(2):73-85
- Molina coral, Ana & Población, Marina. (2018). Artículo original Microtornillos como anclaje en ortodoncia. Revisión de la literatura.
- Durán, Francisca, Hormazábal, Francisca, Toledo, Ximena, Chang, Ru-Harn, González, Natalia, & Sciaraffia, Paulina. Una Descripción General y Actualizada de Miniplacas y Minitornillos. Efectos Dentoalveolares y Esqueléticos. International journal of odontostomatology, (2020), 14(1), 136-146.
- Aguilar Vanegas Ana Beatriz; García Cano Diana Lilibeth; Quizhpe Quito Adrián Arturo; Siso Pérez Sheila Sophia; Quirós Castillo Jelsyka Josseline, Anclaje con microimplantes en tratamientos ortodonticos: Artículo de revisión bibliográfica, Revista Latinoamericana de Ortodoncia y Odontopediatría, Año 2020.
- Rodríguez Hernández, Yolday, Pérez García, Lizandro Michel, León Casanova, Ofelia, Reytor Saavedra, Eduardo José, & Sánchez Hernández, Thailen. (2021). Resultados del uso de mini-implantes como anclaje para el movimiento de intrusión molar en Ortodoncia. Gaceta Médica Espirituana, 2021 23(1), 12-23.

Histopatología y Pronóstico del Carcinoma Ameloblástico. Scoping Review

Guerrero M. [1], Lima C. [1], García C.[2], Peña y Lillo V [3].
[1] Licenciada en Odontología, Facultad de Odontología, Universidad Andrés Bello, Santiago Chile.
[2] Cirujano dentista, Universidad del Desarrollo, Especialista en Patología Oral Universidad de Chile, Docente Universidad Andrés Bello.
[3] Cirujano dentista, Universidad Austral, Especialista en Patología Oral Universidad Valparaíso, Docente Universidad Andrés Bello.

Resumen: El Carcinoma Ameloblástico (CA) es un tumor odontogénico maligno. Para su diagnóstico, además de las manifestaciones clínicas, se deben utilizar exámenes complementarios como imágenes radiográficas, exámenes histológicos e inmunohistoquímicos. Objetivo: El objetivo de este estudio es resumir y sintetizar la evidencia sobre la histopatología y pronóstico del CA. Material y Método: Se realizó un Scoping Review, utilizando la plataforma virtual Pubmed. La búsqueda abarcó las siguientes palabras clave: "Odontogenic tumors", "Malignant Odontogenic tumors" y "Ameloblastic Carcinoma". Se seleccionaron artículos incluidos entre los años 2012 al 2022, con aplicación de criterios de inclusión y exclusión. Resultados: La búsqueda dio como resultado 181 artículos científicos y 15 cumplieron con los criterios de inclusión y objetivos de la investigación. Dentro de los artículos se encontró una revisión sistemática, cinco revisiones de la literatura y 9 investigaciones de tipo experimental Conclusión: El CA presenta dentro de su histopatología signos que puede llevar al profesional guiar el diagnóstico. Sin embargo, siempre debe ser acompañado de la historia clínica y exámenes complementarios como el análisis histopatológico. El pronóstico por lo general es desfavorable, y se ha visto que esto puede empeorar si se encuentran ciertas características histopatológicas como células claras.

Palabras claves: Carcinoma ameloblástico, tumores odontogénicos, tumores odontogénicos malignos.

Introducción

Las enfermedades de los maxilares es un tema ampliamente estudiado y de elevada importancia dentro de la patología oral y maxilofacial. Los tumores odontogénicos (TOD) son neoplasias en su mayoría benignas, de etiología desconocida y de baja frecuencia [1]. El Carcinoma Ameloblástico (CA) es un tumor odontogénico maligno de origen epitelial [2,3] y de histopatología similar a la de un Ameloblastoma. Es una neoplasia localmente agresiva, su localización más frecuente es a nivel mandibular, presenta alta recidiva que puede extenderse a sitios adyacentes o en algunos casos tiene la capacidad de producir metástasis a distancia. La Organización Mundial de la Salud (OMS) según la última actualización del año 2022 lo clasifica como Carcinoma Ameloblástico Primario [4, 5]. En el examen clínico frecuentemente se ha señalado como un tumor asintomático con un rápido crecimiento, ulceración, dolor local y disminución de la apertura bucal, sin embargo, no son propios del CA, por lo que no es posible establecer un diagnóstico de la patología solamente a través examen. A la observación microscópica del CA se han hecho reportes en que se caracteriza por aumento de la actividad mitótica, necrosis local, alteración en el orden de células basales, pleomorfismo celular, infiltración perineural, hipercromatismo nuclear y en algunos casos, presencia de células claras [3].

Este trabajo de investigación corresponde a un Scoping Review, y su objetivo principal es mapear sistemáticamente la investigación, analizar y sintetizar la literatura y evidencia científica sobre la histopatología y pronóstico del Carcinoma Ameloblástico, ya que es una patología maligna, invasiva y puede ser hasta mortal por lo que es importante su diagnóstico precoz. El objetivo es la búsqueda de información que se encuentra establecida y definida, y también resolver cuál es aquella evidencia científica que aún está inconclusa o más bien no existe información aún sobre ello, todo esto con el fin de poder llegar a ser un aporte en la toma de decisión clínica de los profesionales en salud y también para orientar a los futuros investigadores.

Material y método.

Esta revisión sistemática exploratoria o Scoping Review se realizó por dos investigadores según fue guiada por la estructura metodológica PRISMA Extension for Scoping Reviews (PRISMA-ScR)(2018) con el fin de responder a nuestra pregunta de investigación: "¿Es la histopatología del Carcinoma Ameloblástico relevante al definir su pronóstico?". Para esto, se realizó una síntesis de la evidencia que existe en la literatura actual sobre la histopatología del Carcinoma Ameloblástico y su correspondiente pronóstico, y así poder establecer futuras líneas de investigación.

Se realizó una búsqueda bibliográfica por dos autores entre los meses de abril a julio del año 2022, desde la literatura electrónica disponible en la plataforma virtual Pubmed, donde se llevaron a cabo tres búsquedas.
La búsqueda se aplicó un filtro de máximo 10 años de antigüedad en donde se utilizó el término booleano "AND" con los siguientes términos Mesh: "odontogenic tumors" y "Ameloblastic Carcinoma", "malignant odontogenic tumors" y "Ameloblastic Carcinoma" y el término libre "Ameloblastic Carcinoma". Como criterios de inclusión se consideraron publicaciones científicas en las que se discuta del Carcinoma Ameloblástico, publicaciones científicas en las que se describa la histopatología y pronóstico de Carcinoma Ameloblástico, revisiones sistemáticas, revisiones bibliográficas, estudios clínicos descriptivos, estudio de casos y controles, guías clínicas de Carcinoma Ameloblástico, todo esto entre los años 2012 a 2022. Dentro de los criterios de exclusión no se consideraron artículos duplicados, publicaciones científicas que

se centren en otros tumores odontogénicos que no sean el Carcinoma Ameloblástico y publicaciones científicas sobre Ameloblastoma metastásico.

Para graficar el proceso de selección de artículos se utilizó el flujograma PRISMA-ScR.
El protocolo del proyecto fue aprobado por la dirección de investigación de la facultad de odontología UNAB sede Santiago (código)

El proyecto no fue financiado por el fondo de investigación, ya que no fue necesario para este tipo de estudio.

3. Resultados:

La búsqueda realizada en PubMed, dio como resultado 181 estudios, de los cuales 15 cumplieron con los criterios de inclusión y objetivos de la investigación (figura 1).

Se analizaron distintos tipos de artículos y estudios incluidos, tabulados según autor, año, tipo de estudio, población estudiada, objetivo del estudio (descrito en tabla 1).

El rango de edad de la población estudiada fue desde los 2 años a los 75 años. Los estudios publicados en los artículos fueron realizados en China, India, Latinoamérica, Tailandia, Estados Unidos, Japón, Nigeria, Irán y Vietnam. Dentro del rango de 10 años de investigación, solo un artículo fue escogido del año 2012 [6], cuatro artículos del año 2015 [7, 8, 9, 10], dos artículos del año 2017 [11,12], un artículo del año 2018 [13], tres artículos del año 2019 [14, 15, 16], tres artículos del

año 2020 [13,17,18) y un solo artículo del año 2021 [19].

Todos los artículos presentaban reportes de casos clínicos, sólo uno de ellos corresponde a revisión sistemática, y cinco a revisión de la literatura, mientras que el resto corresponden a investigaciones de tipo experimental.

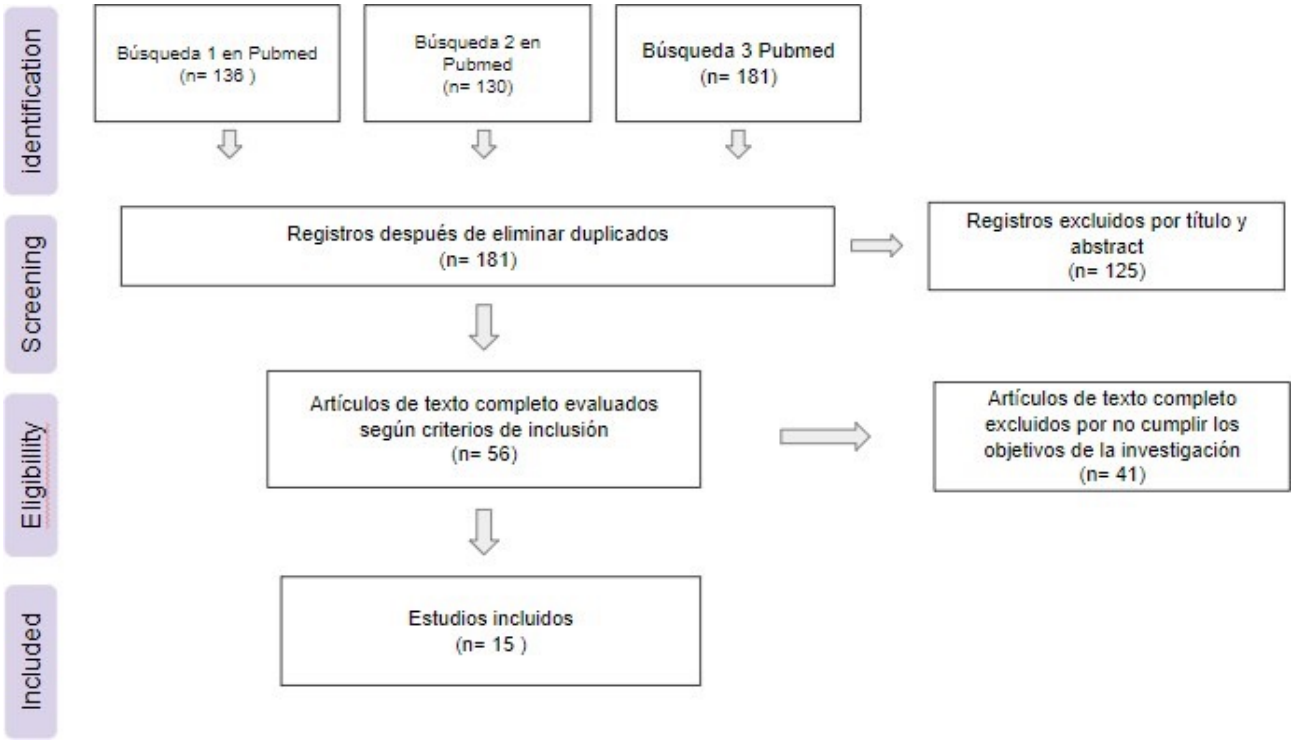

Figura 1: Diagrama de flujo Prisma-ScR para la selección de estudios

Tabla 1: Artículos incluidos en la investigación.

Autor	Año	Lugar de estudio	Población estudiada	Objetivos del estudio
Zhixing Niu.	2020	China	15 casos clinicos	Realizar estudio sobre características clínicas del CA
Hena A. Ansari.	2015	India	Hombre de 60 años	Examinación histopatológica de un caso
Venkatesh V. Kamath	2012	India	Hombre 75 años	Células fusiformes en caso clínico de CA
Menisha Shrikaar	2021	India	Hombre 52 años	Diagnóstico de CA en maxilar
M. Martinez-Martinez	2017	Latinoamerica	15 casos clínicos de CA	Comparación histológica
S. Routray	2015	India	123 casos	Diagnóstico de CA
Theerachai Kosanwat	2010	Tailandia	Mujer 46 años	Revisión caso clínico de CA ex ameloblastoma
Mohammad Asif Kiresur	2017	India	Mujer 32 años	Exponer caso clínico de CA en mandíbula
Sankalp Sancheti	2019	India	Hombre 31 años	Exponer caso clínico de CA en mandíbula
Ling Deng	2019	China	18 casos clínicos	Revisión sistemática de CA en relación a 18 casos clínicos
Michael J. M.	2015	Estados Unidos	Hombre 53 años	Origen de CA en caso clínico
Yuki Matsusshita	2015	Japón	Hombre 69 años	Variación de células fusiformes en caso clínico
Olujide Oladele	2018	Nigeria	157 casos clínicos	Análisis de casos
Neda Ksrdouni	2020	Irán	Mujer 40 años	Calcificación de CA
Ngoc Bao Vu	2020	Vietnam	Niña 2 años	Revisión de caso de CA en niña de 2 años.

Tabla 1: CA: Carcinoma Ameloblástico

4. Discusión:

Este "Scoping review" tiene el propósito de hacer una síntesis sobre la histopatología y pronóstico del Carcinoma Ameloblástico. Se ha hecho mediante un análisis de distintos artículos científicos publicados en los últimos 10 años, acerca de las distintas características histológicas y pronósticos de los pacientes que se pueden encontrar en revisiones sistemáticas, revisiones de la literatura y reportes de casos. Si bien la información acerca del Carcinoma Ameloblástico es escasa, la literatura describe hallazgos que ayudará a llegar a un correcto diagnóstico a través de la histopatología, y a través de distintos signos y características poder anticiparnos al pronóstico del paciente.

De los artículos incluidos en esta investigación, uno de los más antiguos corresponde a un artículo publicado el año 2012 en la revista Dental Research Journal donde fue publicado el caso de un hombre de 75 años el cual presentaba un CA en la región mandibular derecha, se encontraron características histopatológicas como células que asemejan al retículo estrellado, células pleomórficas, células fusiformes, núcleos vesiculares, figuras mitóticas e hipercromatismo [20]. Todas estas características son similares a las descritas en otros artículos estudiados desde el año 2012 hasta el 2022. Otra de las características histopatológicas frecuentemente señaladas fue la atipia celular [6, 7, 8, 19, 11] y las islas o nidos de células tumorales [10, 19]. A pesar de que el aspecto de células del retículo estrellado se vio de manera frecuente en varios casos clínicos, hubo casos que la presencia de esta característica fue nula, mínima u ocasional [19, 13, 21, 15] convirtiéndolo en un aspecto no definitivo para diagnosticar un CA. Las características malignas presentadas con mayor frecuencia en los casos clínicos de los artículos seleccionados fueron: atipia celular, pleomorfismo nuclear, células fusiformes, células de tipo retículo estrellado y células claras [16, 21].

En una revisión sistémica del año 2019, señala que en la histopatología del CA, las células claras no siempre están presentes, aunque es común encontrarlas [15] pero cuando lo están, parecieran estar directamente relacionadas a tumores con peor pronóstico en los pacientes, ya que por lo general son tumores que presentan mayor recurrencia, invasividad y mortalidad, por lo que podría ser una característica histológica que podría ayudar a predecir el pronóstico del paciente [16, 8,15].

Las características que se podrían establecer para realizar un diagnóstico del CA, que harán al patólogo hacer un diagnóstico más certero, es la combinación de características histológicas generales de un Ameloblastoma con características citológicas malignas [15], de las cuales se encuentran en estas últimas la presencia de atipia ce-

lular, figuras mitóticas e hipercromáticas, islas o nidos de células tumorales [10, 14] y frecuentemente también se podrían encontrar la presencia de células del retículo estrellado y células claras [15].

De forma complementaria a la histología, se implementó la utilización de pruebas de inmunohistoquímica, principalmente para diferenciar el AM con el CA. Se ha demostrado la eficacia de los marcadores Ki-67 y p53 para medir la actividad proliferativa y el diagnóstico de CA. El Ki es un índice de proliferación, lo que puede estar relacionado con un peor pronóstico y por ende, mala supervivencia del paciente [16], donde esto último podría ser también una guía para el pronóstico.

El pronóstico del CA, por lo general, es desfavorable, con una sobrevida de aproximadamente 5 años [15], además es un tumor que puede generar metástasis en los ganglios linfáticos cervicales y pulmones [18, 16, 11]. Por otro lado, los tumores de CA con presencia de células claras se ha visto que presentan peor pronóstico a diferencia de los tumores que no presentan células claras, determinando una baja sobrevida en el paciente [6, 16, 8, 13, 15] por lo que este signo histológico sería esencial para la determinación del pronóstico del paciente. Dentro de lo que aún no se ha logrado concluir y falta aún evidencia para poder establecer que es parte de histopatología del CA, son características como las células que se asemejan al retículo estrellado, ya que no se encuentran en todos los casos y nos podrían llevar a un diagnóstico errado. Es importante también mencionar que el tratamiento tanto invasivo como no invasivo del CA no ha llegado a resultados significativos de cual es mejor o peor, por lo que el pronóstico en cuanto el tratamiento no tendría hasta el momento alguna asociación [16]. Sin embargo, estudios indican que la resección amplia del tumor, reduce la tasa de recidiva en menos del 15%, por lo cual se recomienda determinar márgenes óseos de 2-3 cm mediante extirpación en bloque [16].

Este estudio tiene la finalidad de poder ser una guía para futuros investigadores, quienes quieran indagar más aún en lo que es el CA. Es importante mencionar que debido a la escasa información y la infrecuente aparición del CA, se necesitan más estudios acerca de su histopatología, diagnóstico, pronóstico, entre otros. Lo ideal sería para el caso de la histopatología hacer estudios a través de revisiones sistemáticas de estudios diagnósticos utilizando los cocientes de probabilidad de sensibilidad y la especificidad, para poder llegar a establecer métodos diagnósticos más certeros. Con relación al tratamiento y pronóstico, se deberá optar por hacer estudios de tipo revisiones sistemáticas de estudios aleatorios randomizados, es el tipo de estudio con mayor confiabilidad para determinar las mejores opciones de tratamiento.

Conclusiones:

El CA es un tumor odontogénico maligno de rara aparición, con características histopatológicas benignas compatibles con un Ameloblastoma y características malignas como atipia celular, pleomorfismo, mitosis, islas de células tumorales, necrosis, las cuales nos ayuda a su diferenciación. El CA presenta dentro de su histopatología signos que puede llevar al profesional tener un correcto diagnóstico, sin embargo siempre debe ser acompañado de la historia clínica y de exámenes complementarios. Es poca la información que se tiene acerca del pronóstico, pero por lo general es desfavorable, sin embargo se podría predecir un pronóstico aún más desfavorable cuando en la histopatología se encuentra la presencia de células claras, indicando un peor pronóstico de vida para el paciente. Consideramos que esta característica en particular podría ser la más importante ya que permitirá al profesional determinar más rápidamente sí se requiere de un tratamiento más invasivo y menos conservador.

Declaración conflicto de interés

Los autores declaran no tener ningún conflicto de interés asociado.

Agradecimientos

"El presente va dedicado a nuestras familias y seres queridos que fueron parte de este gran y largo proceso, así como a nuestros docentes que guiaron desde un inicio nuestros aprendizajes. Gracias a todos"

Bibliografía:

Barnes L, Evenson JW, Reichart P, Sidransky D. Pathology and Genetics of Head and Neck Tumours. World Health Organization Classification of Tumours. Lyon. Disponible en: https://pubmed.ncbi.nlm.nih.gov/16579185/

Reichart P, Philipsen H. Odontogenic tumors and allied lesions Quintessence Publishing, Londres Inglaterra 2004 [Internet].

SUSANA SZLABI , JORGE H. MUKDSI , MîNICA A. BRUNO , JORGE O. FLORES , MARTA B. CABRERA. CARCINOMA PRIMARIO INTRAÓSEO. MEDICINA (Buenos Aires) 2013.Dispoible en: http://www.medicinabuenosaires.com/PMID/24356268.pdf

Update from the 4th Edition of the World Health Organization Classification of Head and Neck Tumours: Odontogenic and Maxillofacial Bone Tumors. [Internet]. Disponible en: https://pubmed.ncbi.nlm.nih.gov/28247226/

WHO Classifcation of Tumours Editorial Board. Head and neck tumours. Lyon (France): International Agency for Research on Cancer; 2022. (WHO classifcation of tumours series, 5th ed.; vol. 9). https://publications.iarc.fr/

MichaelJ M,Stephen JT,David MF, William JD. Spindle cell variant of ameloblastic carcinoma: a case report and review of literature [Internet]. PubMed [Consultado mayo 2015]. Disponible en: https://pubmed.ncbi.nlm.nih.gov/25939122/

Yuki M, Shuichi F, Souichi Y et al. Spindle cell variant of ameloblastic carcinoma: a case report and literature review [Internet].Oral Surg Oral Med Oral Pathol Oral. Radiol.[Consultado Julio 2015]. Disponible en: https://pubmed.ncbi.nlm.nih.gov/26238174

Routray S, Majumdar S, Swain N Ameloblastic carcinoma: An effort to abridge this diagnostic challenge! [Internet]. Indian J Cancer. [Consultado Abril-junio 2015]. Disponible en: https://pubmed.ncbi.nlm.nih.gov/26853419/

Ngoc BV, Ngoc TL, Risa C. et al. Ameloblastic Carcinoma in a 2-Year-Old Child: A Case

Report and Review of the Literature. [Internet].Case Rep Dent. [Consultado julio 2020]. Disponible en: https://pubmed.ncbi.nlm.nih

Hena AA, Prasenjit SR, Nazoora K, et al. Spindle-cell ameloblastic carcinoma of the maxilla with adenoid cystic carcinoma-like areas: A new variant? [Internet].

Indian J Pathol Microbiol. [Consultado Octubre-diciembre 2015]. Disponible en: https://pubmed.ncbi.nlm.nih.gov/26549079/

Mohammad AK, Arunodaya K, Anuradha A.et al. A Rare Case Report of Spindle Cell Ameloblastic Carcinoma Involving the Mandible [Internet]. J Clin Diagn Res. [Consultado enero 2017]. Disponible en: https://pubmed.ncbi.nlm.nih.gov/28274070/

M Mart'nez-Mart'nez, A Mosqueda-Taylor, R Carlos-Bregni. et al. Comparative histological and immunohistochemical study of ameloblastomas and ameloblastic carcinomas. [Internet]. Med Oral Patol Oral Cir Bucal. [Consultado mayo 2017]. Disponible en: https://pubmed.ncbi.nlm.nih.gov/28390135/

Olujide OS, Kehinde EA, Olufunlola MA. et al. Ameloblastic carcinoma: a clinicopathologic analysis of cases seen in a Nigerian Teaching Hospital and review of literature. [Internet]. Pan Afr Med J. [Consultado noviembre 2018]. Disponible en: https://pubmed.ncbi.nlm.nih.gov/31497184/

Sankalp S, Puneet KS, Sourav S. Ameloblastic carcinoma: A diagnostic dilemma [Internet]. Indian J Pathol Microbiol. [Consultado julio-septiembre 2019]. Disponible en: https://pubmed.ncbi.nlm.nih.gov/31361256/

Theerachai K, Sopee P, Rachai J. Ameloblastic carcinoma ex ameloblastoma of the maxilla. [Internet]. J Oral Maxillofac Pathol. [Consultado febrero 2019]. Disponible en: https://pubmed.ncbi.nlm.nih.gov/30967726/

Ling D, Rui W, Mingzhong Y. et al. Ameloblastic carcinoma: Clinicopathological analysis of 18 cases and a systematic review. [Internet]. Head Neck. [Consultado diciembre 2019]. Disponible en: https://pubmed.ncbi.nlm.nih.gov/31444935/

Ngoc BV, Ngoc TL, Risa C. et al. Ameloblastic Carcinoma in a 2-Year-Old Child: A Case Report and Review of the Literature. [Internet]. Case Rep Dent. [Consultado julio 2020]. Disponible en: https://pubmed.ncbi.nlm.nih

Zhixing N, Ye L, Wantao C. et al. Study on clinical and biological characteristics of ameloblastic carcinoma. [Internet]. Orphanet J

Rare Dis. [Consultado noviembre 2020] Disponible en: https://pubmed.ncbi.nlm.nih.gov/33176823/

Manisha S, S Suwasini,, Kabita C. et al. Maxillary ameloblastic carcinoma: A diagnostic conundrum [Internet]. J Oral Maxillofac Pathol. [Consultado 2021]. Disponible en: https://pubmed.ncbi.nlm.nih.gov/34349428/

Venkatesh V. K, Krishnanand S, Komali Y. Spindle cell variant of ameloblastic carcinoma arising from an unicystic ameloblastoma: Report of a rare case [Internet]. Dental Research Journal. [Consultado Mayo-junio 2012]. Disponible en: https://www.ncbi.nlm.nih.gov/pmc/articles/PMC3469901/

Neda KK, Farzaneh M, Mohammad S. et al. Ameloblastic Carcinoma with Calcification: A Rare Case Report in the Mandible and Literature Review. [Internet]. Case Rep Dent. [Consultado octubre 2020]. Disponible en: https://pubmed.ncbi.nlm.nih.gov/33110663/

¿POR QUÉ LA PREVENCIÓN EN LA HIGIENE BUCAL ES REALMENTE IMPORTANTE?

Según la Organización Mundial de la Salud (OMS), la caries dental es una de las enfermedades bucal más extendidas y más del 30% de la población mundial padece una enfermedad periodontal, todas ellas impactan no solo en el bienestar físico o mental de las personas sino también a nivel económico y es por esta razón que muchos de los tratamientos se postergan, sin embargo, la temprana preocupación y concientización de una buena higiene oral, permite disminuir considerablemente problemas más graves a futuro.

Para que la prevención tenga éxito no basta con visitar a un especialista o mantener el hábito de cepillarse a diario, sino también de contar con herramientas adecuadas, eficaces y de calidad.
En este último punto, al contrario de lo que muchos creen, el uso del cepillo de dientes, no lo es todo, pues si bien este logra limpiar un 70% de la superficie dentaria y encías - si el cepillado se efectúa de manera correcta- los grandes olvidados son los espacios entre dientes, los que pueden llegar albergar 16 mil millones de bacterias en un solo sitio interdental. Estas se asientan, se espesan y acaban convirtiéndose en placa que con el tiempo, atacará las encías, causando inflamación, gingivitis y luego periodontitis con la eventual pérdida de dientes. Para evitar estos riesgos existen los cepillos interdentales que permiten una limpieza bucal completa y más efectiva que la que ofrece el hilo dental.

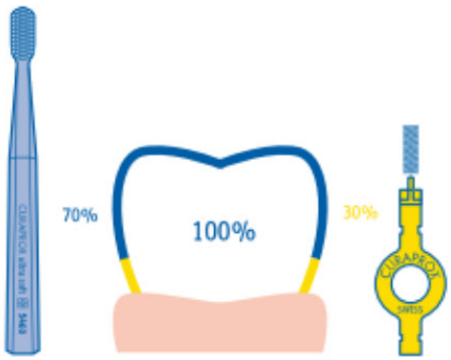

Un buen cepillado contempla un 70% del trabajo realizado por el cepillo dental y un 30% a cepillo interdental

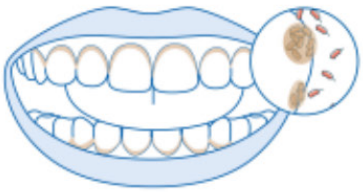

Millones de bacterias radican en en los espacios interdentales sin que lo sepamos.

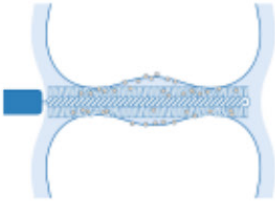

Los cepillos interdentales realizan un Efecto Paragua, el que permite que los filamentos se compriman para entrar y se expanden para ocupar todo el espacio interdental

Cuando se trata de eficacia, comodidad y seguridad, los cepillos dentales sónicos no tienen rival!

curaden
better health for you

CURADEN CHILE SpA
Callao 2970 of. 206
Las Condes
Santiago - Chile
www.curaprox.cl

@curaproxchile
www.curaden.com

Revisión bibliográfica Malformaciones Congénitas: Fisuras.

Ropert Enrique[1*], Gálvez Francina1, Apara Daniela2, Urrutia Macarena3

* Enrique Ropert Blanco, Cirujano Dentista Universidad Andrés Bello, Sede República, Santiago. Correo: e.ropert.b@gmail.com

1 Cirujano Dentista, Facultad de Odontología, Universidad Andrés Bello

2 Cirujano Dentista, Facultad de Odontología, Universidad Finis Terrae

3 Cirujano Dentista, Facultad de Odontología, Universidad de la Frontera

Resumen: Las Fisuras Labiopalatinas (FLP) son malformaciones congénitas frecuentes de etiología multifactorial que afecta la zona facial y cavidad oral, clasificándose según extensión y severidad. El diagnóstico y tratamiento lo lleva a cargo un equipo multidisciplinario de especialistas encargados de devolver función, estética y confort al paciente afectado. Hoy en día los procedimientos quirúrgicos son menos invasivos gracias a la aplicación de la ortopedia prequirúrgica, que ha logrado aumentar la tasa de éxito en alrededor de un 80%, disminuyendo las secuelas producidas por esta malformación.

Objetivos: Realizar una búsqueda sistémica sobre las FLP y analizar los tratamientos existentes utilizados.

Material y método: Se realizó una búsqueda bibliográfica en las plataformas digitales Pubmed, Scielo, google académico y guía clínica del Minsal, mediante las palabras claves "cleft lip, cleft lip treatment, congenital malformation", considerando literatura de los últimos 12 años en la mayoría de los artículos de búsqueda.

Resultados: El tratamiento de fisuras debe ser realizado por un equipo multidisciplinario enfocado en mejorar las condiciones de vida funcional, estética, psicológica y social en estos pacientes, otorgando un diagnóstico oportuno y un seguimiento constante hasta el término de su desarrollo. Las condiciones intra y extraorales dependen de la severidad de las fisuras, lo que determinará el pronóstico del tratamiento para estas anomalías.

Conclusiones: Aunque no hay una etiología clara, el diagnóstico oportuno es esencial para determinar un correcto tratamiento y así poder disminuir las posibles alteraciones que pueden producirse como consecuencia de esta anomalía.

Palabras Claves: Fisura labio palatina, Malformaciones congénitas, Tratamiento fisuras.

1. Introducción

La fisura labio palatina (FLP) es una malformación congénita con alta prevalencia en Chile, 1 por 700 nacidos vivos, producida por una alteración en la fusión de los tejidos que darán origen al labio superior y al paladar durante el desarrollo embrionario, desencadenando alteraciones morfológicas, funcionales y emocionales en el paciente [1,4]. Clínicamente, en el 80% de los casos puede presentarse de forma aislada en el 80%, y en un 20% asociada a síndromes, tales como S. de Pierre Robin, S. de Van der Woude, S. de Treacher Collins, S. De Down, S. de Turner, entre otros [5]. La fisura de labio con o sin compromiso de paladar es más frecuente en hombres, y la fisura de paladar aislada es más frecuente en mujeres [1,5,6].

Su etiología es de origen multifactorial, pudiendo estar asociado a factores genéticos [6] y ambientales, como traumas, exposición a la radiación, alcohol, tabaco, AINEs, anticonceptivos orales, deficiencia de ácido fólico, agentes infecciosos (virus influenza y Toxoplasma gondii [6]), madres con hipertensión arterial, el cual puede causar disminución precoz del flujo uteroplacentario; diabetes mellitus, estrés durante las primeras etapas del embarazo, y madres primigestas menores de 20 años [1,7], lo que producirá alteraciones a nivel embrionario, como crecimiento insuficiente o retardo en la formación de los procesos palatinos, en la horizontalización de los procesos palatinos, en el descenso de la lengua o falla en la fusión de los procesos.

La mayoría de las malformaciones craneofaciales congénitas se producen entre la 5ta y 12va semana de vida intrauterina, siendo la 6ta - 8va semana la de mayor riesgo para el desarrollo de FLP [8].

En la 6ta semana de gestación, el proceso frontonasal se divide en dos, dando origen al proceso frontal superior y a los procesos nasales medial y lateral. En esta etapa los procesos palatinos se ubican en posición vertical. En la 7ma semana, el proceso maxilar se une al proceso nasal medial para formar el labio superior, además, se produce una horizontalización de los procesos palatinos gracias al descenso de la lengua y a la acción del ácido hialurónico, el cual es capaz de captar agua y que los procesos se vuelvan más turgentes. Posterior a la 8va semana, comienza la fusión de todos estos procesos, originando el paladar secundario, que posteriormente se une al septum nasal y al paladar primario para formar el paladar definitivo [3,5,9].

Durante el desarrollo y crecimiento prenatal de un individuo, ocurre una sucesión de eventos morfológicos, fisiológicos y bioquímicos altamente integrados y coordinados. Cualquier interrupción o modificación de este patrón puede dar origen a una malformación congénita [10,11].

1. Clasificación de FLP:

Se han clasificado de muchas formas a lo largo del tiempo, por lo que en este estudio utilizaremos la clasificación propuesta por Monasterio 2008 [10] y la clasificación embriológica [10,12].

Clasificación propuesta por Monasterio 2008:

Añade la "Y" de Kernahan, el tipo de fisura se pinta completamente en la "Y". Determina el compromiso de nariz y la amplitud de la fisura alveolar en el recién nacido [10].

Clasificación embriológica:

- Fisura labial uni o bilateral: Afecta exclusivamente al labio, puede incluir el alvéolo por delante de la fosa incisiva.
- Fisura labio palatina unilateral completa: Afecta al labio, paladar primario y paladar secundario.
- Fisura labio palatina bilateral completa: Afecta al labio, paladar primario y paladar secundario en ambos lados.
- Fisura de paladar secundario: Afecta al paladar por detrás de la fosa incisiva [10,12].

El Objetivo de este estudio es recopilar información existente acerca de las fisuras labiopalatinas en el recién nacido (RN) y analizar los tratamientos utilizados para esta anomalía.

2. Material y método

Este estudio es una revisión bibliográfica acerca de Fisuras faciales proveniente de malformaciones congénitas. Se realizó una búsqueda de evidencia científica en las plataformas de bases de datos de PubMed, Scielo, Google académico y guía clínica AUGE Fisura Labiopalatina del Minsal año 2015, por medio de las palabras claves "cleft lip, cleft lip treatment, congenital malformation". Se seleccionaron 23 artículos para esta revisión.

Dentro de los criterios de inclusión utilizados en este estudio se consideró el idioma del artículo, Inglés y Español, y el año el cual fue publicado, tomando en cuenta literatura de los últimos 12 años, a excepción de dos artículos de 1984 y 2004 que eran relevantes para esta investigación.

Para la selección de los estudios adecuados a esta revisión, se realizó una búsqueda bibliográfica de forma digital utilizando el vocabulario adecuado y artículos de texto completo. La búsqueda de la literatura se basó en cada tema a tratar a lo largo de este estudio, y se seleccionaron según su nivel de evidencia científica, estudiando la eficacia y protocolo a seguir en cada paso de tratamiento según el criterio de cada autor, los cuales se explicarán a continuación.

3. Resultados

Las fisuras labiales pueden ser uni o bilaterales, siendo las unilaterales 9 veces más frecuente que las bilaterales [13].

El tratamiento de las fisuras es complejo y debe realizarse por un equipo multidisciplinario, tales como cirujanos plásticos, otorrino, genetista, varias especialidades odontológicas, fonoaudiólogos, psicólogos y enfermera coordinadora, y el seguimiento de estos pacientes debe ser realizado durante varios años, hasta el completo desarrollo y maduración del esqueleto, en donde a lo largo de todo este desarrollo se deben efectuar oportunamente intervenciones de diferente naturaleza [14].

Los pacientes con FLP tienen una anatomía alterada, los recién nacidos presentan un filtrum corto con un aplanamiento del ala nasal afectada con desviación de la columela y el septum nasal, el cual se encontrará dislocado hacia caudal, ésto a causa de los desequilibrios musculares [14,15]. Además, los pacientes fisurados que tienen algún grado de hendidura alveolar tienen, por lo general, un potencial colapso del arco maxilar y una maloclusión clase III esqueletal [15].

Las primeras evaluaciones del paciente ocurren a una edad temprana, ya que la apariencia física se observa fácilmente en el examen después del nacimiento. En la evaluación temprana de la fisura labial, hay que fijarse si el paladar también se encuentra fisurado, ya que esto tendrá varias implicaciones en la alimentación, la deglución y la fonación. Hay que tener en cuenta el ancho de la fisura, si es uni o bilateral, si es completa o incompleta. En el caso de ser bilateral, puede que la premaxila esté desplazada hacia delante, de ser así puede que el paciente requiera una cirugía de modelado nasoalveolar [15].

Existen dos corrientes filosóficas para el tratamiento de FLP, una utiliza solo la cirugía para corregir la malformación, y la segunda, además de la cirugía, incluye una corrección prequirúrgica con ortopedia. La guía clínica de Fisura labiopalatina del Minsal recomienda esta última [5,6].

Diagnóstico:

El diagnóstico puede realizarse a las 16 semanas de gestación a través de una ecografía o al momento de nacer. Posteriormente se debe hacer una interconsulta al cirujano plástico y enfermera especialista para iniciar de inmediato la orientación a los padres entregando toda la información que sea necesaria. Hay que revisar si hay otras malformaciones asociadas, técnicas de alimentación adecuadas, derivación a otros especialistas [16].

Condiciones intraorales:

Los pacientes RN con fisuras pueden presentar alteraciones a nivel óseo y dentario. Frecuentemente se originan comunicaciones oronasales que ocasionan problemas en la deglución, fonación y respiración. El desarrollo del proceso alveolar en la región del paladar determina una serie de anomalías dentarias tanto en su número y forma, lo que constituye un factor etiológico de maloclusiones que se encuentran en casi la totalidad de los pacientes con fisuras, ocasionando problemas funcionales y estéticos [5,17].

En los pacientes fisurados, la probabilidad de presentar agenesias o supernumerarios es alta, principalmente afectando al incisivo lateral superior en la mayoría de los casos, aumentando la frecuencia en relación con la severidad de la fisura. En dientes supernumerarios, el germen dentario puede dividirse en la zona recorrida por la fisura y generar la presencia de un diente extra en la arcada. Otras alteraciones dentarias que pueden producirse a causa de esta malformación son la presencia de dientes ectópicos, dientes malformados y dientes fusionados [17].

Ortopedia prequirúrgica:

Consiste en realizar acciones ortopédicas mediante aparatología con el fin de alinear los segmentos maxilares, permitiendo que disminuya la amplitud de la fisura para facilitar la cirugía primaria [14,18]. Este dispositivo se llama "aparato de Grayson". Grayson et al. diseñaron una placa de ortodoncia a la que añadieron una extensión nasal para el moldeamiento nasal y alveolar simultáneamente, la combinación de estos dos elementos constituyen el moldeador nasoalveolar. El dispositivo se aplica lo más precozmente posible tras el nacimiento y la extensión nasal se coloca cuando la distancia entre los segmentos alveolares fisurados es menor a 5 mm [18].

La idea original para el moldeado de cartílago fue introducida por primera vez por Matsuo et Al. en el año 1984 [19]. Su hipótesis se basa en el hecho de que los tejidos cartilaginosos de un RN son más blandos y su plasticidad es más alta debido al nivel de ácido hialurónico en los tejidos. La plasticidad de los tejidos cartilaginosos dura aproximadamente de 3 a 4 meses de edad [12], por lo que la técnica mantiene buenos resultados [18].

La presencia de un ortodoncista permite la realización de la ortopedia pre-quirúrgica, la cual tiene como objetivo modificar la posición de los segmentos del maxilar fisurado durante los primeros meses de vida, previo a la reconstrucción quirúrgica del labio y paladar [18].

En este paso, el ortodoncista toma una impresión del maxilar superior y se confecciona una placa de acrílico el cual se instala antes de los 15 días, controlando semanalmente y modificándola con acrílico moldeable. Al mismo tiempo se agrega una antena nasal, que es una proyección del acrílico que permite la modelación de la narina mal formada [12,14]. Esto permite moldear un segmento premaxilar sobresaliente y el proceso alveolar en una posición más favorable [15]. La elongación no quirúrgica de la columela es muy importante para lograr resultados quirúrgicos satisfactorios, ya que la ausencia de cicatrices mejora drásticamente la estética de la cara [12].

Procedimiento quirúrgico primario:
La intervención quirúrgica para la fisura labial inicial generalmente ocurre a los 3-5 meses de edad. Para definir en qué momento se debe realizar la cirugía primaria de labio se usa la "regla del 10", es decir, si el bebé tiene 10 semanas, pesa 10 libras y su hemoglobina está en 10 mg/dL, la cirugía debería ser segura (si es que no hay otras comorbilidades que lo impidan). Existen muchas técnicas quirúrgicas aceptadas para la reparación primaria de fisura labial unilateral y bilateral [14,15], que no entraremos en detalle en este artículo.

Cirugía de labio:
La primera cirugía consiste en la "queiloplastía" o corrección primaria del labio, lo que se conoce como cierre del labio fisurado. La reconstrucción se realiza en tres planos: mucosa oral, muscular y cutáneo, y en forma sincrónica la cirugía de la nariz [16]. La finalidad es recuperar la función y la estética lo más adecuadamente posible, donde el resultado final dependerá de la experiencia y habilidad del cirujano.

La técnica básicamente consiste en realizar una incisión en cada extremo de la fisura y unir los colgajos, cuya cicatriz debe camuflarse con la cresta filtral. En el caso de ser bilateral, el tratamiento es más complejo, de igual manera se emplea la ortopedia prequirúrgica para alinear los segmentos. Se debe observar la evolución de paciente al mes, a los dos meses, a los seis meses y al año [5,14].

Cirugía de paladar:
El objetivo es lograr el cierre anatómico del defecto, devolver la fonación y mantener un crecimiento maxilar con características normales. La reparación del paladar fisurado se realiza entre los 9 a 12 meses de edad, seguido de una evaluación y un seguimiento a los 2-3 años de edad para descartar cualquier problema concomitante con la deglución o el habla [14,15]. Por lo general se recomienda el uso de un obturador palatino, el cual es una prótesis, fija o removible, que penetra en los bordes de la fisura buscando el cierre periférico del defecto, su función es separar la cavidad oral de la nasal antes de la cirugía sin interferir con el crecimiento óseo [5,15,20].

Si la hendidura es menor a 2 mm., se realiza una gingivoperiostioplastía, procedimiento quirúrgico que consiste en la elevación y movilización de colgajos mucoperiósticos desde los márgenes laterales de la hendidura, cerrando la fisura en forma de túnel, el cual es rellenado por un coágulo de forma natural, favoreciendo el crecimiento óseo y desarrollo facial, donde un 50 a 60% de los casos presentan formación de hueso posteriormente, cerrándose por completo a los 12 meses de edad [6,21]. En caso de que la hendidura sea de mayor diámetro, se procede a realizar injerto óseo durante la cirugía, pero tiene un alto porcentaje de fracaso [6].

En el postoperatorio, los pacientes deben pasar por múltiples especialidades desde la infancia hasta la edad adulta [15].

Procedimiento quirúrgico secundario:
Existe un número de pacientes que presentan imperfecciones posteriores a la cirugía primaria en el labio y/o nariz. Esto depende de múltiples factores, como el tipo de lesión inicial, el tratamiento primario realizado, la edad del paciente, el grado de deformación, la calidad de la cicatriz y la experiencia del cirujano. En general, no es recomendable hacer cirugías secundarias hasta después de un año de los procedimientos primarios, ya que hay que esperar que la cicatriz madure lo suficiente [14,17].
Puede ser necesario corregir un exceso o déficit en la longitud del labio, alteraciones en la línea mucocutánea o la alineación muscular. Es muy frecuente la persistencia de deformación nasal unilateral, y en las fisuras bilaterales la poca proyección que tiene la nariz [14].

Otro procedimiento quirúrgico secundario es el injerto óseo maxilar, realizado antes de proceso eruptivo del canino, entre los 8 a 10 años de edad, utilizando hueso esponjoso de la cresta ilíaca para cerrar la brecha alveolar, con el objetivo de lograr la continuidad ósea que permita la movilización dentaria y futuros implantes dentarios [14].

Procedimiento quirúrgico terciario:
Una vez que el esqueleto ha madurado, se realiza una rinoplastia terciaria con el objetivo de corregir deficiencias estéticas y funcionales, esto debido a la obstrucción respiratoria determinada por la desviación del septum nasal [14].

Si el paciente, pese al tratamiento ortodóncico, aún presenta maloclusiones y retrusión del tercio medio facial, hay que considerar la cirugía ortognática y/o distracción ósea como plan de tratamiento, el cual debe ser realizado por un cirujano maxilofacial [14].

Ortodoncia:
Se inicia en la etapa escolar con el uso de aparatología fija y removible que expanden el maxilar [5,10,14]. El diagnóstico se desglosa en tres aspectos [22]:

- Esqueletal
- Dentario y Oclusal
- Funcional

El papel del ortodoncista consiste en corregir alteraciones en el crecimiento maxilar, la maloclusión y mal posición dentaria [10,21]:

- Recién nacido – 1 mes: Contención extraoral del labio, considerar ortopedia prequirúrgica, toma de impresiones para placa palatina.
- 1 – 6 meses: Evaluación de la ortodoncia prequirúrgica, considerar modelaje naso alveolar.
- 6 meses – 6 años: Control. En casos especiales expansión palatina.
- Dentición mixta (6 – 12 años): Expansión palatina y/o máscara facial, preparación para alveoloplastia, Ortodoncia funcional y/o mentonera.
- Dentición definitiva (12 – 15 años): Regulación arcada, multibraquets, reten-

ción palatina post ortodoncia.
- 12 – 20 años: Planificación ortodóncica-quirúrgica de las secuelas oclusales, hiploplasia facial y cirugía ortognática (más control post quirúrgico).

Se debe realizar evaluación integral debido a la frecuencia de agenesia del incisivo lateral superior asociado a esta condición [5,17].

4. Discusión

Las FLP son malformaciones congénitas muy comunes en nuestra realidad, y el éxito de tratamiento depende del tipo de fisura, su extensión y severidad. Se han realizado varios estudios para explicar su etiología, pero aún no es posible señalar una causa, sino una serie de factores genéticos y ambientales predisponentes [1]. Las fisuras pueden acarrear un amplio número de desórdenes asociados, como problemas en el lenguaje, en la alimentación, deficiencias dentales y maloclusiones entre oras cosas. Los pacientes deben ser tratados por equipos multidisciplinarios, ya que no solo se debe corregir el aspecto físico de la cara, sino también la función del habla y brindar apoyo psicológico a los pacientes y familiares, para así poder integrarse a la sociedad y tener una buena calidad de vida.

El tratamiento se basa principalmente en seis pilares fundamentales:
Evaluación y orientación precoz al paciente y familiares.
- Ortopedia prequirúrgica.
- Cirugía primaria de labio.
- Modelación nasal post-operatoria o cirugía secundaria.
- Plastía de velo y paladar óseo.
- Cirugía terciaria, considerando la cirugía ortognática en caso de seguir presentando maloclusiones y retrusión del tercio medio facial cuando el tratamiento ortodóncico no tuvo resultados favorables.

El tratamiento quirúrgico, según Nicholas J. Walker et. Al en el año 2018 [15], aún es controversial, puesto que existen muchos protocolos en lo que se refiere a la técnica y el momento cronológico para realizarla, ya que los fonoaudiólogos señalan que las vocalizaciones se inician poco después del nacimiento, por lo que se requiere que los mecanismos del habla estén normalizados lo antes posible, donde el cierre palatino tiene que ser precoz, antes del año de edad. Por otro lado, los ortodoncistas, según el mismo estudio, desean que el cierre del paladar sea de forma tardía con el objetivo de que la cirugía no interfiera con el crecimiento, sin embargo, expertos en el mundo relatan la importancia del cierre precoz del paladar en beneficio del habla, como también lo plantea Alison Ford M. en el año 2004 [16].

Alicia Sigler en el año 2017 [23] realizó un estudio comparativo en el cual analizaron si el cerrar el paladar en dos tiempos o de forma tardía es capaz de alterar la función del habla, y llegaron a la conclusión que el lenguaje no depende únicamente de la integridad anatómica del paladar, sino de la capacidad de oír adecuadamente y de contar con una terapia de lenguaje temprana, por lo que al cerrar el paladar de forma tardía, junto con una terapia de lenguaje adecuada, se evitarían mayores alteraciones maxilares (secuelas), por lo que podría evitarse la cirugía ortognática a futuro.

Estudios de Alison Ford M. en el año 2004 y 2010 [14,16], Nicholas J. Walker et. Al en el año 2018 [15] y Antonio José España-López et At. en el año 2012 [18], concuerdan que el uso del aparato de Grayson ayuda como etapa prequirúrgica a modelar la nariz y parte del maxilar sin la necesidad de una cirugía más invasiva, disminuyendo la complejidad de la etapa quirúrgica primaria del labio y favoreciendo la estética facial post tratamiento ya que el tejido cartilaginoso del RN es más blando y tiene mayor plasticidad a causa de la alta cantidad de ácido hialurónico en los tejidos, tal como planteaba Matsuo et Al. en el año 1984 [19].

Conclusiones: se puede hacer referencia a la importancia de un diagnóstico oportuno además de un tratamiento multidisciplinario realizado por un grupo de especialistas capacitados, que cuente con apoyo personal además del quirúrgico que se verá reflejado en una buena evolución y calidad de vida de los pacientes. Aunque no hay una causa clara, la permanente investigación para lograr mejores resultados ha logrado disminuir las posibles alteraciones producidas como consecuencia de la LPS, donde se ha logrado avanzar hacia el manejo cada vez más óptimo de esta malformación.

5. Declaración conflicto de interés
Los autores declaran no tener conflicto de interés.

6. Agradecimientos
Agradecer a la sociedad científica y docentes de la universidad andrés bello por incentivar y apoyar a estudiantes y egresados en el desarrollo de la investigación.

7. Contribución de los autoresTodos los autores contribuyeron de igual manera para realizar esta investigación.

8 Biografía

[1] G. Sepúlveda Troncoso, H. Palomino Zúñiga, J. Cortés Araya. Prevalence of cleft lip and palate and risk indicators: Study of the reference population of Felix Bulnes University Hospital, Santiago de Chile. Rev Esp Cirug Oral y Maxilofac. 2008, 30(1), 17-25.
[2] D. L. Best, T. L. Gauger, J. M. Dolan, L. A. Donnelly, K. Ranganathan y cols. Orofacial cleft management by short-term surgical missions in South America: literature review. Int J Oral Maxillofac. 2018, 47(11), 1-8.
[3] Mohammad, Faisal J Khan, Julian Little, Tapas Chandra Nag , Peter Anthony Mossey, Luca Autelitano y cols. Ultrastructural analysis of collagen fibril diameter distribution in cleft lip. Oral Dis. 2018, 25(1), 206-214.
[4] Jesús Fernández S, Almudena Magán M.El paradigma estético y funcional del paciente con fisura labiopalatina. Ortod Esp. 2010, 50(2), 382–97.
[5] Ministerio de Salud, Guía clínica Fisura labiopalatina, 3ra Edición, Santiago, 2015, pp. 18-26, 29-45. ISBN: Fecha 1ª edición: 2005 Fecha 2ª edición: 2009 Fecha 3ª edición: 2015.
[6] Jorge Fuentes; Mónica Silva; Mario Cantín; Stefano Llermaly. Approaching of the Alveolar Processes Using Presurgical Orthopedics in Patients with Cleft Lip and Palate. Int. J. Odontostomat., 2014, 8(1), 119-124.
[7] Mariana Rojas, Laura Walker. Congenital Malformations: General and Genetic Aspects. Int. J. Morphol. 2012, 30(4), 1256-1265.
[8] Muhamad, A-H. Cleft lip and palate: etiological factors, a review. Indian J Dent Adv. 2012, 49(2), 149-156.
[9] Gonzalez, G. Asociación entre la Prevalencia al nacimiento de nacidos vivos con fisuras orales y el terremoto de magnitud 8,8 y tsunami en la región del Maule. Santiago, Chile: Universi-

dad de Chile – Facultad de Odontología; 2012. pp. 4-8. URL: http://repositorio.uchile.cl/handle/2250/112785.
[10] Gonzalo González Landa, Ma Carmen Prado Fernández. Guía de las fisuras labiopalatinas, una patología crónica. España, Edición Noviembre 2011. Página 16-17, 29, 34-36, 44-46. ISBN 978-84-6952679-8.
[11] Vermeij-Keers C, Rozendaal AM, Luijsterburg AJM, Latief BS, Lekkas C et Al. Subphenotyping and Classification of Cleft Lip and Alveolus in Adult Unoperated Patients: A New Embryological Approach. Cleft Palate Craniofac J. 2018, 55(9), 1267-1276.
[12] Altuğ AT. Presurgical Nasoalveolar Molding of Bilateral Cleft Lip and Palate Infants: An Orthodontist's Point of View. Turk J Orthod. 2017, 30(4), 118-125.
[13] M. Greives, L. Camison y J. Losee. Evidence-based medicine: Unilateral cleft lip and nose repair. Plast Reconstr Surg. 2014, 134(6), 1372-80.
[14] Dra. Alison Ford M.; E.U. María Eugenia Tastets H.; Ps. Alfonso Cáceres R. Treatment of patients with cleft lip and palate. Rev.Med.Clin.Condes. 2010, 21(1), 16-25.
[15] Walker NJ, Podda S. Cleft Lip. 2020 Apr 29. In: StatPearls. Treasure Island (FL): StatPearls Publishing; 2020 Jan–. PMID: 29489249.
[16] Dra. Alison Ford M. Tratamiento actual de fisuras labiopalatinas. Rev.Med.Clin. Condes. 2004, 15(1), 3-11.
[17] Irene Gutiérrez Guerra, Oriana Valenzuela Rivera. Dentition Number Alterations in Patients between 2 and 12 Years of Age with Cleft Alveolus Palate Examined at the Pediatric Dental Unit of the Regional Hospital Antofagasta, Chile. Int. J. Odontostomat. 2014, 8(3), 481-490.
[18] Antonio José España-López, Adoración Martínez-Plaza, Ricardo Fernández-Valadés, Carmen Guerrero-López, Rosario Cortés-Sánchez y Blas García Medina. Orthopaedic treatment with presurgical nasoalveolar moulding in unilateral cleft lip and palate. Rev Esp Cirug Oral y Maxilofac. 2012, 34(4), 166-171.
[19] Matsuo K, Hirose T, Tomono T, Iwasawa M, Katohda S, Takahashi N, et al. Nonsurgical correction of congenital auricular deformities inthe early neonate: A preliminary report. Plast Reconstr Surg. 1984, 73(1), 38–51.
[20] R.T. Velázquez-Cayón, R. Flores-Ruiz, D. Torres-Lagares, S. González-Guerrero, D. González-Padillay J.L. Gutiérrez-Perez. Use of obturators in oral and maxillofacial surgery. A report of five cases. Rev esp cir oral maxilofac. 2011, 33(1), 22-26.
[21] Ana María López P., Ana María Cerón Z., Alonso Cano A., Andrés Suárez O., Carlos Grajales G. Early maxillary rehabilitation of bilateral cleft lip and palate patients using an intraoral dynamic orthopedic appliance, lip tape adhesion and gingivoperiosteoplasty: experimental pilot study. Rev fac odontol univ antioq. 2009, 20(2), 138-148.
[22] Nakatsugawa K, Kurosaka H, Mihara K, Tanaka S, Aikawa T, Kogo M, Yamashiro T. Orthodontic-Surgical Approach for Treating Skeletal Class III Malocclusion With Severe Maxillary Deficiency in Isolated Cleft Palate. Cleft Palate Craniofac J. 2018, 56(3), 400-407.
[23] Alicia Sigler. Guidelines for the surgical planning at the cleft lip and palate clinics located in the northwest of Mexican Republic. Cir Plast Iberolatinoam. 2017, 43(3), 313-325.